

Ein Beitrag von Dr. M.Sc. Peter Kleemann, Kieferorthopäde und Master of Science Laserzahnheilkunde aus Dinslaken.

# Laser in der KFO-Praxis – Klinik und Labor

## Teil I

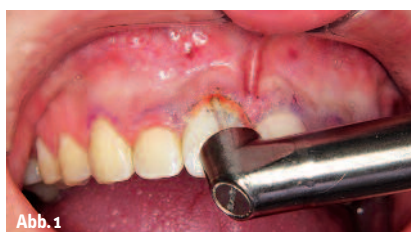

Abb. 1

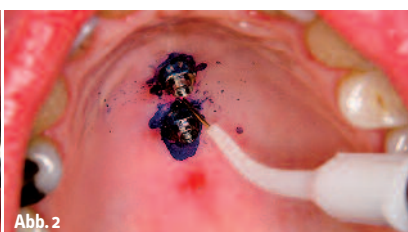

Abb. 2

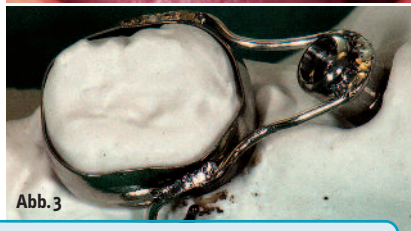

Abb. 3

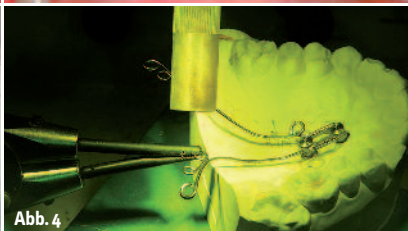

Abb. 4

**Abb. 1:** Korrektur unregelmäßiger Gingivaverlauf. – **Abb. 2:** Photodynamische Therapie bei hyperplastischer Gingivitis an Minipinapparaturen. – **Abb. 3 und 4:** Mit geringem Aufwand lassen sich grazile, stabile wie hochgenaue Apparaturen labortechnisch fertigen.

### Einführung

Laser sind nicht nur in der Dermatologie, der Ophthalmologie und der ästhetischen Medizin unverzichtbar geworden, sondern auch in der modernen Zahnheilkunde. Diese neue Wirklichkeit in der Welt der Zahnheilkunde spiegelt sich in den bestehenden wissenschaftlichen Gesellschaften – hier z.B. der DGL (Deutsche Gesellschaft für Laserzahnheilkunde als Mitglied der DGZMK) oder der WFLD (World Federation of Lasers in Dentistry) –, einer Vielzahl von Publikationen, Journalen, Fachbüchern und Kongressen. Hervorzuheben ist, dass in Deutschland seit über zehn Jahren die RWTH Aachen als führendes Institut den nach den Washington-Kriterien weltweit akkreditierten Masterstudiengang für Laserzahnheilkunde anbietet.

Von dieser internationalen Entwicklung blieb die Kieferorthopädie nicht unberührt. Seit den

ersten Anregungen durch Hilgers und Tracey (2004) für den kieferorthopädischen Einsatz von Diodenlasern wurden zunehmend weitere Einsatzmöglichkeiten mit zum Teil unterschiedlichen Laserquellen beschrieben. In dem 2004 herausgegebenen Arbeitsbuch von Gutknecht, Grümer, Kleemann, „Der Fidelis Plus-Laser von Fotona“ werden zum ersten Mal Indikationen, Parameter und Behandlungsabläufe in der Kieferorthopädie mithilfe eines High-End-Er:YAG-Lasers beschrieben.

Nach über zehn Jahren Anwendungserfahrung hat sich gezeigt: Lasertechnologie hat das Potential, nicht nur extravagante kieferorthopädische Probleme zu lösen, sondern auch als viel benutzte Hilfe in der Alltagsroutine – in der täglichen Praxis eines Kieferorthopäden – unverzichtbar zu sein.

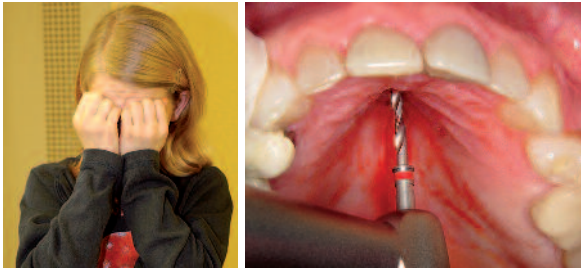
Die Kieferorthopädie in den Praxen hat sich auch weiterentwickelt. So hat innerhalb des Fachbereichs ein Paradigmenwechsel stattgefunden mit verstärkter Orientierung auf interdisziplinäre Aspekte. Es geht heute nicht mehr ausschließlich um die mechanische und funk-

tionelle Einflussnahme auf Zahn- und Kieferfehlstellungen mittels herausnehmbarer und festsitzender Apparaturen. Die Behandlungen beziehen zunehmend Aspekte aus der Parodontologie, ästhetischen Zahnheilkunde, Implantologie, Oralchirurgie und konservierenden Zahnheilkunde ein: Durch gezielten Einsatz der Lasertechnologie lassen sich hier risiko- und instrumentenarm viele weich- und hartgewebliche Probleme, die sich vor, nach oder im Laufe der kieferorthopädischen Behandlung ergeben, relativ schonend und schmerzarm lösen. Beispielhaft genannt seien störende Wangen-, Lippen- oder Zungenbändchen, ein unregelmäßiger Gingivaverlauf (Abb. 1), Gummy Smile, entzündliche Gingivahyperplasie, störendes Operculum, Zahnretention und -verlagerung, Wanderungsparodontitis, Mundschleimhautläsionen, Demineralisationen sowie Schmelzhypoplasien.

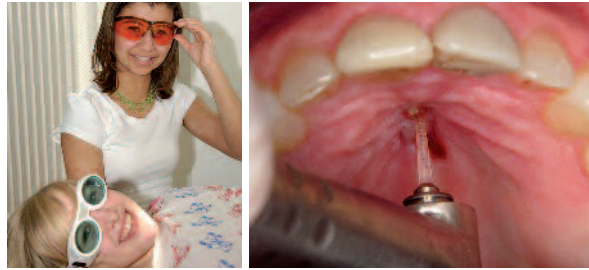Auf der anderen Seite beziehen die kieferorthopädischen Kolleginnen und Kollegen zunehmend Aspekte der Optimierung der kieferorthopädischen Behandlung ein: der Wunsch nach Erleichterung und Beschleunigung von Zahnbewegungen, die zeitnahe Einbeziehung von erschwert oder verzögert durchbrechenden Zähnen, die Behandlung orthodontischer Schmerzen, die Verbesserung der Bracketverlustrate, das sichere Platzieren von temporären Minipinapparaturen (Abb. 2), die Erleichterung der Bracketpositionierung bei geringer Kronenhöhe oder die gefahrlose Entfernung von Brackets.

Eine dritte Seite, die labortechnische Seite der Kieferorthopädie, wird oftmals unterschätzt und völlig getrennt von der Behandlung gesehen. Aber gerade hier kann die Lasertechnologie – mit gravierenden Auswirkungen auf die Behandlung – punkten: Mit keiner ande-

**Konventionelles chirurgisches Verfahren**



**Minimalinvasives laserunterstütztes Verfahren**



**Abb. 5:** Schmerzarme und minimalinvasive Behandlung dank Lasertechnologie.

ren Technik gelingt es, so grazile, so stabile und werkstoffverträgliche Apparaturen zu schaffen oder intelligent zu erweitern – und das ergonomisch mit geringem Aufwand und einer Präzision vergleichbar mit Schweizer Uhrwerken (Abb. 3 und 4).

Die konsequente Nutzung der vielfältigen Möglichkeiten der Lasertechnologie in der kieferorthopädischen Praxis kann die Behandlungszeit verkürzen und die Effizienz kieferorthopädischer Maßnahmen erhöhen. Auch die Qualität der Behandlungsergebnisse kann verbessert werden, z.B. durch die verlässliche, deutliche Erhöhung des Brackethaftverbundes bei techniksensiblen Verfahren (Minibracketsysteme, Lingualretainer, Fadenretainer, Lingualbracketsysteme, indirektes Klebeverfahren, set-up-basiertes Straight-Wire-Bracketing, Molarenbracketing statt -bebänderung etc.) oder durch die minimal-invasive Freile-

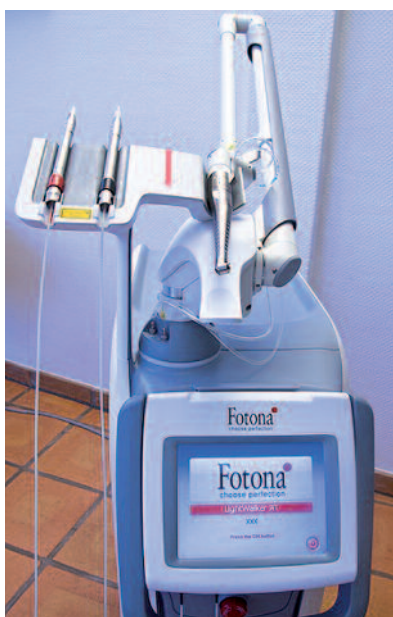gung von Zähnen oder die Möglichkeit, nach Operculotomie atraumatisch Bänder oder Brackets setzen zu können.

Auch lassen sich z.B. durch Zahnform- und Größenanomalien (Boltondiskrepanzen) bedingte kieferorthopädisch und ästhetisch störende Lückenbildungen und interproximale „dunkle Dreiecke“ durch laserunterstützte Zahnformkorrektur perfekt korrigieren. Das hängt u.a. damit zusammen, dass man mittels Laser sehr kontrolliert und blutungsfrei die Taschen öffnen, ein Sulcus-Troughing und eine Gingivoplastik ausführen kann, um dann anatomisch korrekt die Formkorrektur mittels Kompositentechnik durchführen zu können.

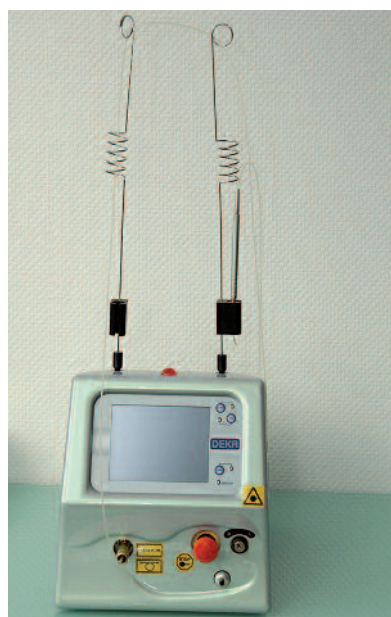
Mit Erweiterung des Einsatzspektrums nimmt auch die Anzahl der mit Laser behandelten kieferorthopädischen Patienten stetig zu. Für Anfänger aber auch erfahrene Anwender der Lasertherapie sind daher genaue Kenntnisse

in der Bewertung der Laserbehandlung bei unterschiedlichsten Indikationen ein Muss. Leider gibt es für die Zielgruppe der Kieferorthopäden bislang nur rein zahnärztlich geprägte Laserkurse und Dentallaser mit den dazugehörigen Bedienungsanleitungen. Die vorliegende dreiteilige Artikelserie soll diese Lücke schließen – mit einer Einführung sowie einem Überblick über die Einsatzmöglichkeiten der Lasertechnologie in der KFO-Praxis in Klinik und Labor.

Ein wesentliches Ziel ist hierbei – im Unterschied zu bekannten Veröffentlichungen – die interessierte Kieferorthopädin bzw. den interessierten Kieferorthopäden mit den Schlüsselkonzepten des Lasers vertraut zu machen und ein umfassendes Verständnis des Lasereinsatzes in der Kieferorthopädie zu geben. Dann ergeben sich die meisten Antworten wie von selbst!



**Abb. 6:** Multiwave-Gerät bestehend aus gepulstem Nd:YAG- und Er:YAG-Laser.



**Abb. 7:** Diodenlasergepumpter 2ω Nd:YAG Laser als Tischgerät.



**Abb. 8**



**Abb. 9**

**Abb. 8 und 9:** Zwei Beispiele für Softlaser.



Abb. 10: Diodenlaser-Tischgerät mit 810 nm. – Abb. 11: Kariesdiagnostikgerät. – Abb. 12: Gepulster Nd:YAG-Laborlaser. – Abb. 13: Diodenlaser-Standgerät mit 810 nm/Superpulstechnik.

**Ora-laser d-lux**  
KFO

Gingivakorrektur zur Bracketbefestigung	Freilegung retinierter/verlag. Zahn	Gingivitis Taschendesinfektion	Schmerzprophylaxe bei Zahnaktivierung
Blutungsstillung zur Bracketbefestigung	Frenektomie Lippen/ Wangenbänd.	Gingiva-Hyperplasie Gingivakorrektur	Kfo-Biostimulation zur optimal. Aktivierung
Gingivakorrektur Aesth. Kronenverläng.	Operculotomie bei 7ern und 8ern	Aphthen / Herpes Hypersensitivität	Druckstellen / Wunden Dentitio difficilis
Markieren u. Stanzen für Minipin-Insertion	Sonstige Indikationen	Power-Bleaching	Würgereiz Kiefergelenkschmerzen

**a**

**Gingivakorrektur zur Bracketbefestigung**

Leistung (W)	Frequenz (Hz)	Puls:Pause	Energie (J)	Puls
20,0	10000	1:6	2,8 J	14,2 µs
Applikation	Unter stetiger Bewegung und Kontakt abtragen			
Wirkung/ Bemerkung	Postoperativ Therapieprogramm Biostimulation ausführen		Empfohlener Fiber-Tip 400/600	

**b**

Abb. 14a, b: Ausgangsmenü und Überblick: Multiple Tools innerhalb einer Laserquelle (a). Per „Knopfdruck“ ausgewähltes Tool, hier Gingivakorrektur (b).

### Dreiteilige Artikelserie

Die Artikelserie ist wie folgt gegliedert: Im **ersten Abschnitt** wird der Autor zunächst über die Motivation sprechen verbunden mit der Frage: Warum Kieferorthopädie mit Laser? Dann wird ein Überblick gegeben hinsichtlich der in Frage kommenden Laser und Anwendungen in der Kieferorthopädie. Selbstverständlich muss auch über die spannende Geschichte des Lasers und die physikalischen Grundlagen und Begriffe gesprochen werden. Danach werden drei Experimente zu Schlüsselkonzepten des Lasers durchgeführt, gefolgt von einer Einführung in die Systematik und Nomenklatur der Laseranwendungen, sodass der Leser in der Vielfalt der Laseranwendungen nicht den Überblick verlieren kann. Im **zweiten Abschnitt** wird es spannend, da der Autor dann unmittelbar mit den wichtigsten und am häufigsten genutzten klinischen Laseranwendungen beginnen wird und die Leser ihr Grundlagenwissen anwenden dürfen. Im **dritten Abschnitt** wird auf die Konzepte der Laseranwendung im zahntechnischen Labor eingegangen. Fortbildungen über den Laser-

einsatz im Labor waren bislang von Zahntechnikern dominiert. Umso wichtiger ist es für einen Fachzahnarzt für Kieferorthopädie, die Laserstrahlschweißtechnik auch aus der Sicht eines Kieferorthopäden und Laserfachmannes erläutert zu bekommen. Abschließend folgt eine Zusammenfassung.

*Zur Motivation:* Warum Kieferorthopädie mit Laser? Wenn wir über den interdisziplinären Tellerrand schauen, sehen wir, dass die Kieferorthopädie im Brennpunkt verschiedener Zahnheilkunde-Disziplinen steht, wie z.B. der ästhetischen Zahnheilkunde, präventiven Zahnheilkunde und Kinderzahnheilkunde. Die

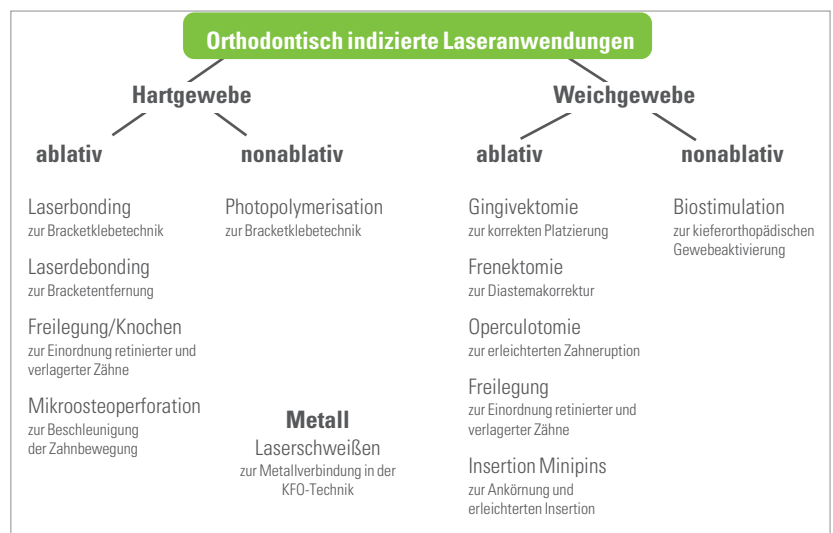

Abb. 15: Übersicht derzeit bekannter orthodontisch indizierter Anwendungen.

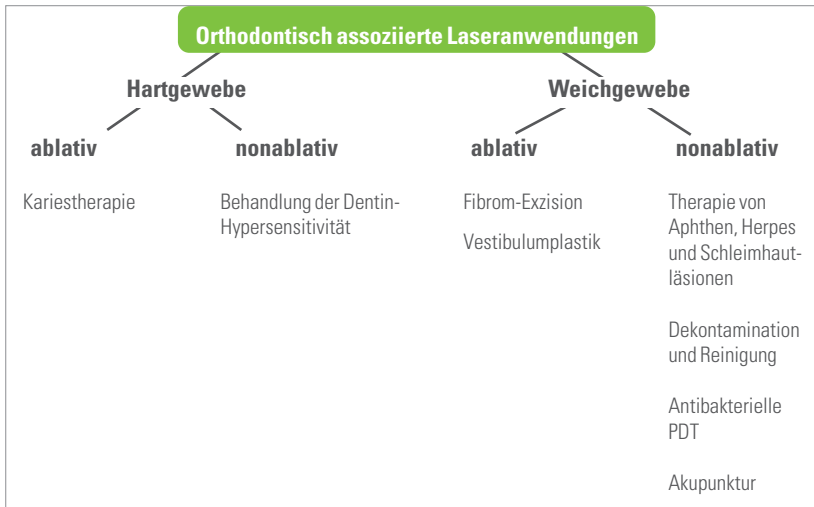

Abb. 16: Überblick über die orthodontisch assoziierten Laseranwendungen.

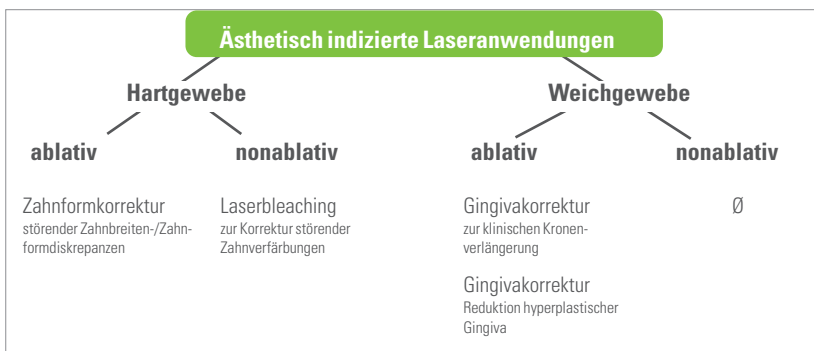


Abb. 17: Überblick über die ästhetisch induzierten Laseranwendungen.

Lasertechnologie steht ebenfalls im Brennpunkt dieser Disziplinen. So macht es Sinn, beide zusammenzubringen, um die gute „alte“ Kieferorthopädie effizienter und vielseitiger zu machen. Seien Sie nicht überrascht: Es existiert eine starke Affinität zwischen Kieferorthopädie und Lasertechnologie. Beide sind minimalinvasiv mit einem Minimum an Schmerzen und Blutung, beide erfordern jedoch eine fundierte Kenntnis der biophysikalischen Interaktion. *Zur klinischen Motivation:* Unsere kieferorthopädischen Patienten haben ein hohes Vertrauen in uns Kieferorthopäden und sind schmerzarme bzw. schmerzfreie Behandlungen gewohnt. Durch konventionelle chirurgische Verfahren könnten die Patienten abgeschreckt werden. Hier bietet die Lasertechnologie die Möglichkeit der schmerzarmen und minimalinvasiven Behandlung bei geringsten Risiken (Abb. 5). Klinisch können bestehende Hindernisse quasi „on the fly“ in kürzester Zeit und mit großer Leichtigkeit beseitigt und die kieferorthopädische Behandlung erleichtert werden. Mögliche Komplikationen, vor allem bei festsitzenden

und minipin-basierten Behandlungen, lassen sich mittels Laser relativ einfach und auf direktem Wege in der kieferorthopädischen Praxis lösen, ohne dass der Patient auf die Inanspruchnahme einer externen Hilfe angewiesen ist. *Zur labortechnischen Motivation:* Oftmals sind die angebotenen vorgefertigten Apparaturen relativ teuer und passen nicht auf den konkreten Behandlungsfall. Hier kann durch Laserschweißtechnik die vorhandene Apparatur relativ einfach erweitert oder von vorneherein – und das oft vielschneller – individuell und preisgünstiger hergestellt werden. Auch lassen sich konventionelle Apparaturen durch lasertechnische Zusatzteile einfach und rasch verbessern. Weiterhin gilt: Korrosionsanfällige Lötverbindungen können durch gesundheitlich unbedenkliche, stabile und optisch saubere lasergeschweißte Metallverbindungen ersetzt werden.

### KFO-relevante Laserquellen

Im Folgenden wird ein Überblick über die gängigen kieferorthopädisch relevanten La-

serquellen und Laseranwendungen gegeben: Wir benutzen in unserer Praxis folgende Wellenlängen: Das absolute Highend-Lasergerät, das das größtmögliche Anwendungsspektrum abdeckt, ist ein Multiwave-Gerät, bestehend aus einem gepulsten Nd:YAG- und Er:YAG-Laser in einem relativ großen 80 kg schweren fahrbaren Kombinationsgerät (Abb. 6). Der Er:YAG-Laser ist der Teil mit dem schwenkbaren Spiegelgelenkarm und einem Handstück, das einem konventionellen Winkelstück ähnelt. Daneben befinden sich die beiden Fasern des Nd:YAG-Lasergerätes. Die Handstücke ähneln eher einem Stift, durch den die Glasfaser durchgeführt und verklemt ist.

Daneben sehen Sie den diodenlasergepumpten 20 W Nd:YAG Laser als separates Tischgerät. Seine Wellenlänge liegt mit 532 nm im sichtbaren grünen Bereich (Abb. 7).

Des Weiteren setzen wir zwei akkubetriebene sogenannte Softlaser oder LLLT-Geräte ein, mit denen die Wund- und Schmerzbehandlung und auch Laserakupunktur durchgeführt werden kann (Abb. 8 und 9). Dann haben wir ein Diodenlasergerät mit 810 nm als Tischgerät mit einem sehr feinen Handstück (Abb. 10). Dieses setzt unsere Prophylaxehelferin gern bei der aPDT ein, in Fällen mit ausgeprägter Gingivitis. Weiterhin benutzen wir ein Kariesdiagnostikgerät (Diagnodent) (Abb. 11), das auf dem Prinzip der Laserfluoreszenz bei kariösen Läsionen beruht. Nicht zu vergessen ist das Laserstrahlschweißgerät, ein gepulster Nd:YAG-Laser als Tischgerät mit Stereomikroskop und augensicherer optoelektronischer Abschirmung und integrierter Absauganlage und Argonschutzgaszuführung (Abb. 12).

Unser jüngstes Lasergerät ist ein komfortabler Diodenlaser mit 810 nm (Abb. 13). Dieses Lasergerät ist ein Standgerät mit 20 W Ausgangsleistung und einem großen Touchdisplay. In Zusammenarbeit mit der Firma Oralia haben wir diesen typischen „Weichgeweblaser“ zum bislang einzigen auf dem Markt erhältlichen „kieferorthopädischen Laser“ konfiguriert: Das heißt, es sind alle in der kieferorthopädischen Fachpraxis relevanten Weichgewebeanwendungen übersichtlich und bequem abzurufen. Statt eines Fußanlassers erfolgt die Auslösung des Laserstrahles hier per einfachen Tastendruck. Der Diodenlaser ist besonders leistungsfähig und ersetzt aufgrund seiner Ausstattungsmerkmale die beiden bisherig benutzten Weichgewebs-Lasergeräte, den Nd:YAG-Laser und den 20 W Nd:YAG Laser.

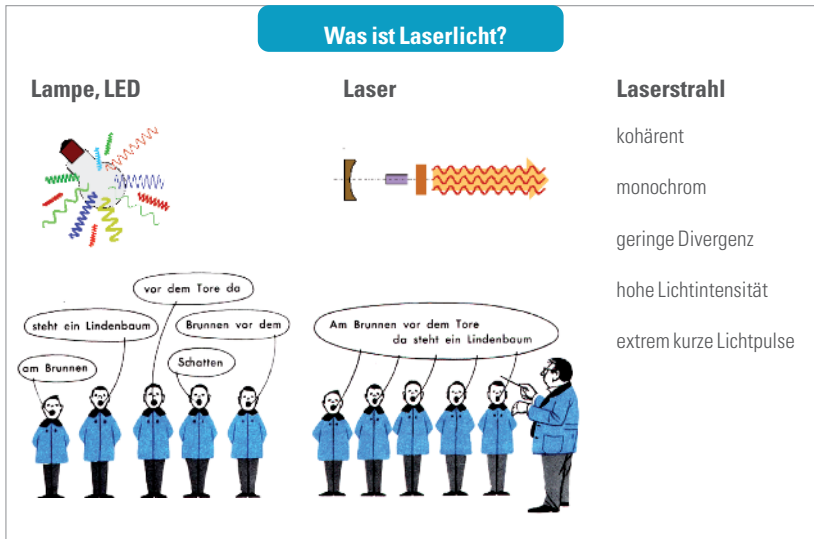


Abb. 18: Was ist Laserlicht?

In Abbildung 16 ist ein Überblick über die assoziierten Laseranwendungen dargestellt, also Anwendungen, die in einer KFO-Praxis wichtig sind, jedoch nicht direkt orthodontisch indiziert sind, z.B. Aphthen und Herpesbehandlung sowie Dekontamination und Reinigung. Zu den ästhetisch indizierten Laseranwendungen gehören natürlich Laserbleaching und die Gingivakorrektur zur klinischen Kronenverlängerung (Abb. 17). Der oben vorgestellte 810nm-Oralia-Diodenlaser deckt hierbei sehr viele Anwendungen ab, die in einer kieferorthopädischen Überweiserpraxis relevant sind.

### Geschichte und Anfänge des Lasers

1917 postulierte Albert Einstein in einer Schrift über die Absorption und Emission von Licht, dass ein frei werdendes Photon bzw. Lichtteilchen bewirken könne, dass ein angeregtes Nachbaratom veranlasst wird, ein gleichgerichtetes und gleichartiges Photon zu emittieren. Er bezeichnete dieses als induzierte Emission. Einer Arbeitsgruppe um Schawlow und Townes gelang es, 1953 ein Gerät zu entwickeln, einen Maser, der Mikrowellen in einem Hohlraumresonator optisch verstärkt. Der Name des Lasers geht auf Gordon Gould zurück und steht für Light Amplification by Stimulated Emission of Radiation.

Die Realisierung des ersten Lasers gelang T. Maiman 1960, weil er daran festhielt, dass der Rubin als laseraktives Medium genutzt werden könne. Danach erfolgte eine rasante Entwicklung: 1961 wurde der heute am häufigsten genutzte Festkörperlaser, der Nd:YAG-Laser entwickelt. Erst 1988 wurde ein spezieller, für die dentalen Hartgewebe geeigneter Laser von Keller und Hibt vorgestellt: der Er:YAG-Laser.

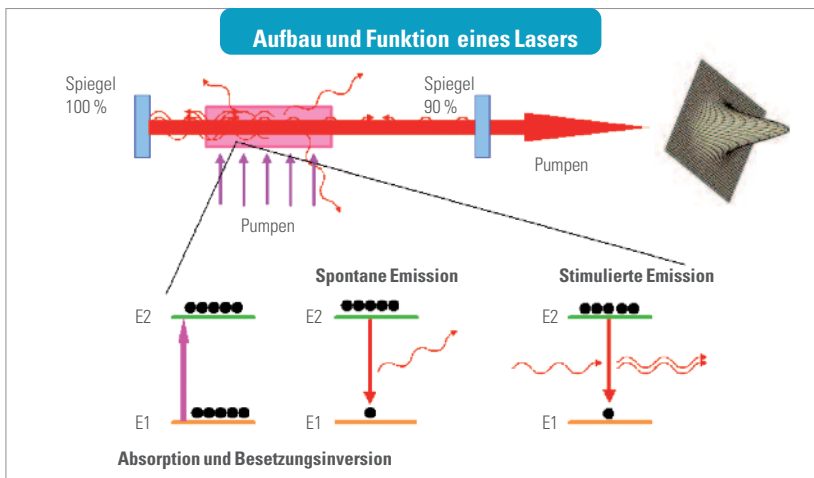


Abb. 19: Aufbau und Funktion eines Lasers.

Wie Sie sehen, gibt es eine Vielzahl von Laserquellen: Innerhalb eines Lasers können zusätzlich multiple Tools ohne Instrumentenwechsel realisiert werden – einfach dadurch, dass er durch einfachen Tastendruck zu einem gänzlich anders wirkenden Werkzeug umprogrammiert werden kann (Abb. 14). Drücken wir die Taste „Gingivakorrektur zur Bracketbefestigung“ werden die dazugehörigen Parameter automatisch eingestellt und ein Fenster mit Bedienungshinweisen springt auf. Bei dem Highend-Kombilaser funktioniert das entsprechend, hier kann durch Tastendruck sogar zwischen zwei unterschiedlichen Laserquellen umgeschaltet werden – den Er:YAG- oder Nd:YAG-Laser. Grundsätzlich ist dieses Gerät jedoch für den dermatologischen und dentalen Bereich und nicht für den kieferorthopädischen Bereich konfiguriert.

### Laseranwendungen in der KFO-Praxis

Was sind denn nun die möglichen Laseranwendungen in der kieferorthopädischen Praxis? In Abbildung 15 ist eine Übersicht hinsichtlich aller derzeit bekannter orthodontisch indizierter Anwendungen dargestellt – geordnet nach Hartgewebe- und Weichgewebe-Anwendungen und nach ablativem (abtragendem) bzw. nonablativem (nicht abtragendem) Modus. Der Autor wird im Rahmen der Artikelreihe z.B. über das Laserbonding zur Bracketklebetechnik und im Rahmen des Laborteils über das Laserstrahlschweißen sprechen. Ganz ausführlich wird der Autor bei den Weichgewebeanwendungen auf die Gingivakorrektur zur Bracketplatzierung sowie auf die Biostimulation zur Gewebeaktivierung eingehen.

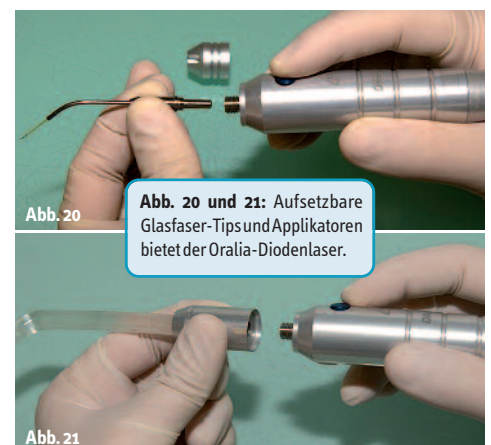


Abb. 20 und 21: Aufsatzbare Glasfaser-Tips und Applikatoren bietet der Oralia-Diodenlaser.

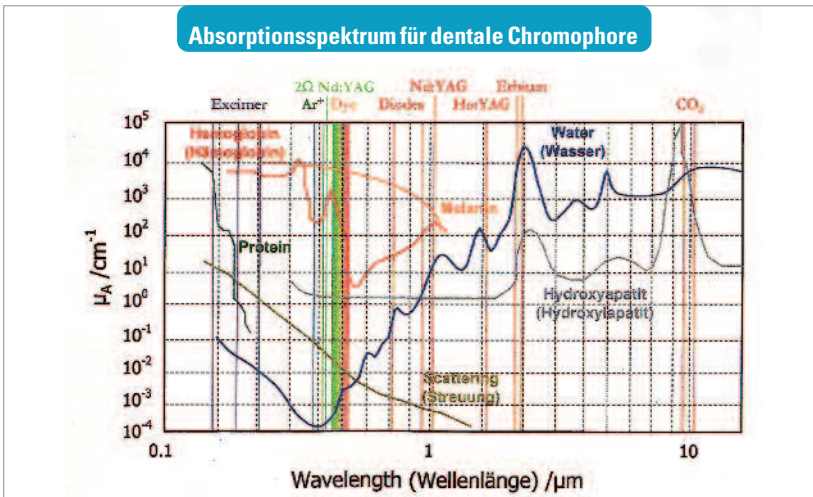


Abb. 22: Laser-Gewebe-Wechselwirkung in Abhängigkeit von der Laserwellenlänge.

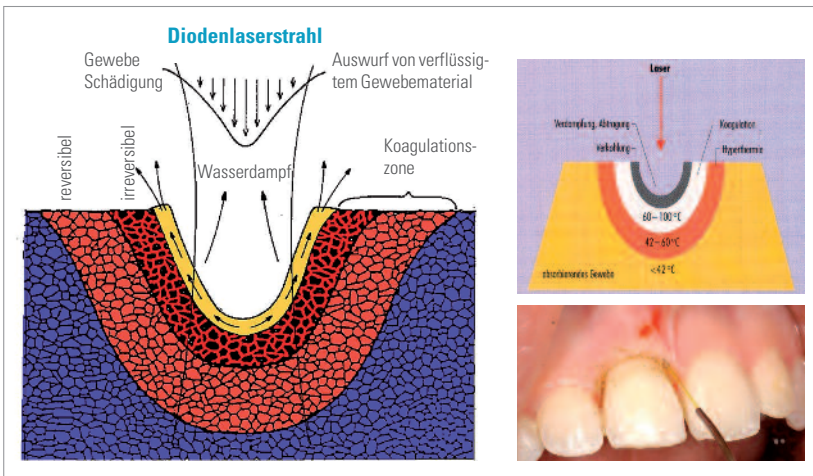


Abb. 23: Erster Wechselwirkungsmechanismus: photothermische Ablation.

### Physikalische Grundlagen

Das sichtbare Licht setzt sich aus elektromagnetischen Wellen bzw. einem Photonenstrom unterschiedlicher Wellenlängen von ca. 400 bis 700nm zusammen. Eine LED-Lampe strahlt diese Wellen ungeordnet in alle Richtungen ab. Im Unterschied hierzu strahlt der Laser eng gebündelt mit geringer Divergenz einen Strahl in einer Richtung ab, und zwar nur eine einzige Wellenlänge und diese räumlich und zeitlich gleichphasig, das heißt kohärent. Eine Besonderheit des Lasers ist die Möglichkeit, sehr kurze Pulse mit hoher Intensität abzugeben, sowie die Möglichkeit der einfachen Dosierung und Steuerung (Abb. 18). Wie funktioniert der Laser? Ganz einfach! In ein bestimmtes Lasermedium wird Energie hineingepumpt, z.B. über Blitzlampen oder beim Diodenlaser mittels Strom. Hierbei werden die Atome angeregt.

Beim Zurückfallen der Elektronen in den Grundzustand wird Energie in Form des Quantensprungs frei, und ein Lichtteilchen, ein Photon, wird abgestrahlt. Das kann spontan und ungeordnet passieren, aber auch gerichtet, geordnet durch ein anderes, eintreffendes Photon. Diese induzierte Emission hat quasi einen Minilaserstrahl mit zwei genau gleichgerichteten kohärenten Photonen zur Folge.

### Er:YAG-Laserstrahl

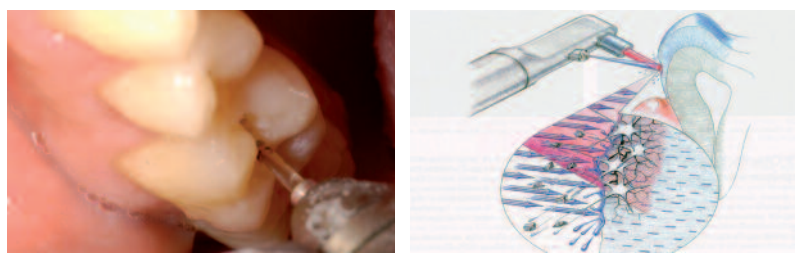


Abb. 24: Zweiter Wechselwirkungsmechanismus: photomechanische Ablation. Er:YAG-Laserstrahl: Verdampfungsgeschwindigkeit bewirkt Mikroexplosion und unspezifische oberflächliche Abtragung

In einem sogenannten Resonator mit zwei Spiegeln kann dieser Prozess extrem verstärkt werden (Abb. 19). Als Lasermedium wie hier beim Nd:YAG-Laser sind nur bestimmte Atome geeignet. In diesem Fall sind es die laseraktiven Neodymium-Ionen, die in einem hochtransparenten YAG-Kristall eingelagert sind. Es muss nämlich die Möglichkeit bestehen, dass sich möglichst viele Elektronen auf einem angeregten Niveau sammeln, die dann über die stimulierte Emission schlagartig abgeräumt werden können. Bei dem Laserübergang wird entsprechend der Formel  $E=h\nu$  ein Photon mit einer ganz bestimmten Wellenlänge abgestrahlt. Ein Laser ist also immer monochromatisch, und die Wellenlänge ist ein ganz wichtiger Parameter.

Beim Diodenlaser liegt am pn-Übergang Spannung in Durchlassrichtung an. Hierbei rekombinieren Elektronen aus dem Leitungsband mit Löchern im Valenzband, wobei Energie in Form von Photonen freigesetzt wird. Der Wirkungsgrad ist sehr hoch, vergleichbar mit LED-Leuchtdioden, und ein Dauerstrichstrahl – der cw-Strahl – wird propagiert. Die Pulse bei Diodenlasern entstehen durch Chopping, d.h. Ein- und Ausschalten.

Große Missverständnisse gibt es immer wieder bei den Begriffen Energie, Leistung und Dosis. Grundsätzlich wird die Leistung auf der y-Koordinate in Watt, beim Pulsverlauf über die Zeit dargestellt. Die Energie ist das Produkt aus Leistung und Zeit. Sie bezahlen also nicht die 100 W einer Glühlampe, sondern wenn diese eine Stunde brennt, die Energie von 100 Wh bzw. 0,1kWh. Aufgrund kurzer Pulse mit Pausen reduziert sich die Leistung entsprechend der Formel  $P = E \times \text{Frequenz}$ . Die Dosis ist die abgegebene Energiemenge pro Flächeneinheit. Es ist beim Laser möglich, die gleiche Pulsenergie in sehr viel kürzerer Zeit zu applizieren, bei einer wesentlich höheren Pulsspitzenleistung: Also wohlgermerkt, hier

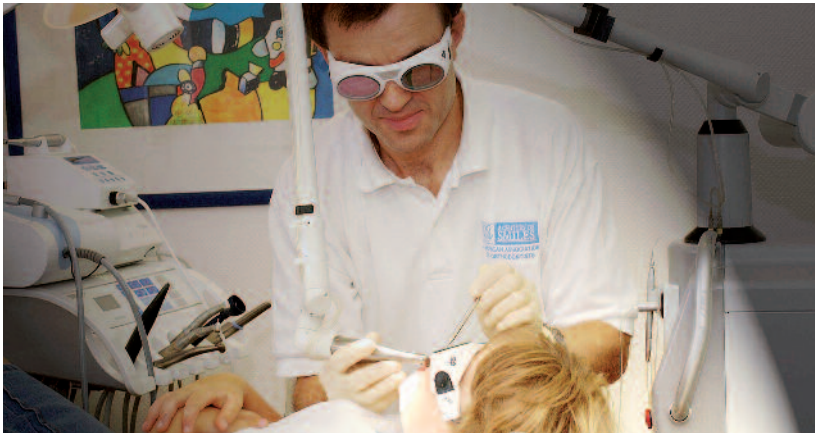

Abb. 25: Behandlungssituation: Zur minimalinvasiven und präzisen Vorgehensweise werden der Einsatz einer Lupenbrille mit 2,3-facher Vergrößerung und ein starkes Zusatzlicht zur Laserschutzbrille empfohlen.

ist die Pulsenergie gleich und die Durchschnittsleistung auch, jedoch nicht die Pulsspitzenleistung!

Zur Strahlführung: Am Austrittsfenster wird der Laserstrahl durch unterschiedliche Strahlführungssysteme zum Applikator des Arbeitsinstrumentes geführt. Beim Er:YAG-Laser wird der Strahl verlustfrei durch einen ausbalancierten Spiegel-Gelenk-Arm propagiert und am Ende durch eine Saphirspitze oder ein Saphirfenster geführt. Beim Diodenlaser wird der Strahl mit gewissen Verlusten durch



Abb. 27: Kennzeichnung der Schutzbrille: Schutzstufe, Wellenlänge, Betriebsart.



Abb. 28: Der Laserraum wird vorschriftsmäßig mit einem Warnschild gekennzeichnet.

ein Glasfaserkabel mittels Totalreflexion weitergeführt. Der Mantel, das Fiber-Cladding, sollte dabei nicht beschädigt sein, was vor dem Arbeiten zu überprüfen ist. Eine Besonderheit beim Oralia-Diodenlaser ist das breite Handstück mit der Möglichkeit, diverse Faser-Tips und Applikatoren aufsetzen zu können (Abb. 20 und 21).

Welche Laserquellen sind für die Kieferorthopädie interessant? Das wären 532 nm-Laser im sichtbaren Bereich, Diodenlaser, und Nd:YAG-Laser im nahen IR-Bereich sowie Er:YAG-Laser im mittleren Infrarotbereich.

### Laser-Gewebe-Wechselwirkung

Trifft Laserlicht auf Gewebe, geht ein Teil durch Reflexion und Streuung und gegebenenfalls durch Transmission verloren. Wirksam wird das Laserlicht durch die Absorption in den sogenannten Chromophoren. Hierbei wird Wärme erzeugt, Fluoreszenz oder eine photochemische Reaktion (Abb. 22).

Dieses Absorptionsspektrum ist die wichtigste Kurve für den Laserspezialisten. Sie zeigt, wie unterschiedlich die Wellenlängen von den verschiedenen dentalen Chromophoren absorbiert werden.

Der Er:YAG-, der Nd:YAG- und der  $2\omega$ -Nd:YAG-Laser sind an markanten Stellen des Absorptionsspektrums positioniert. Der Er:YAG-Laser zeigt eine hohe Absorption in Wasser, der Nd:YAG-Laser eine mittlere Absorption und der  $2\omega$ -Nd:YAG-Laser eine minimale Absorption. Der Nd:YAG-Laser zeigt eine mittlere Absorption in Melanin und Hämoglobin, während der  $2\omega$ -Nd:YAG-Laser eine hohe Absorption in Hämoglobin und Melanin zeigt. Da die dentalen Gewebe sich unterschiedlich aus den Zielchro-




Abb. 26: Die DIN-Norm EN 60825-1 unterscheidet verschiedene Laserklassen.

mophoren zusammensetzen, ist die Laserwirkung je nach Wellenlänge unterschiedlich.

Es gibt zwei unterschiedliche Wechselwirkungsmechanismen: 1. Die photothermische Ablation (Abb. 23). So wird beim Diodenlaser bei Temperaturen über 100 Grad Celsius das Gewebe verdampft bzw. photothermisch abgetragen. Bei 60 Grad findet eine Protein-Denaturierung und Koagulation statt und bei Temperaturen über 200 Grad eine Verkohlung bzw. Karbonisation.

2. Die photomechanische Ablation (Abb. 24): Beim Er:YAG-Laser führt die starke explosionsartige Absorption im Wasserfilm zu einem Hartschubabtrag ohne großen thermischen Eintrag. Man spricht von photomechanischer Ablation und von „kaltem“ Laser. Durch Erniedrigung des Pulses kann der photomechanische Effekt reduziert und durch die Verbreiterung des Pulses der thermische Eintrag erhöht werden.

Der Wechselwirkungsmechanismus wird auch bestimmt durch die Pulsspitzenleistung. Im Extremfall beim Ultrakurzpulslaser (hohe Pulsspitzenleistung, extrem kurzer Puls) wird die Materie in Form eines Plasmas aufgelöst ohne thermischen Eintrag.

### Lasersicherheit

Von Laserlicht gehen Gefahren aus für Augen und Haut, auch die Verdampfungsprodukte können gefährlich sein. Das Auge ist besonders gefährdet aufgrund der Fokussierung der fast parallelen Laserstrahlen auf die Netzhaut und die Makula mit einem Durchmesser von ca 10  $\mu$ m. Der Er:YAG-Laser kann für die Cornea wegen seiner hohen Wasserabsorption gefährlich sein. Am gefährlichsten sind jedoch die Laser im in-

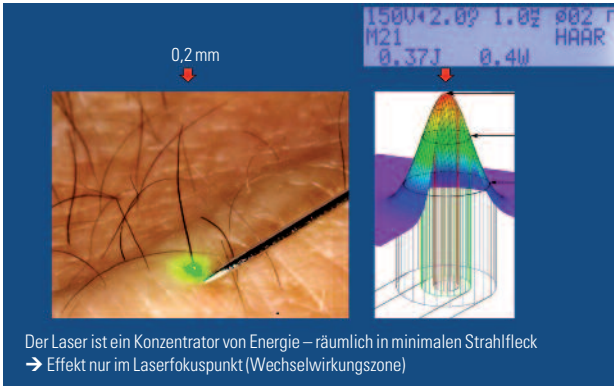


Abb. 29: Erstes Experiment: Laserstrahlung auf winzigen Punkt – ein Haar.




Abb. 30: Zweites Experiment: Laserstrahlung auf drei unterschiedliche Chromophore.

farroten Wellenlängenbereich, da sie sehr gut in Wasser transmittieren und von den Pigmenten in der Netzhaut absorbiert werden.

Eine Laserschutzbrille ist Pflicht bei jeder Behandlung mit einem Laser der Klasse 4 (Abb. 25). Die DIN-Norm EN 60825-1 unterscheidet verschiedene Laserklassen, je nach den Grenzwerten zugänglicher Strahlung (Abb. 26). Das ist die Strahlung, die vom Laser auf den Menschen trifft. In der Laserklasse 4 ist auch die Streustrahlung gefährlich. Die maximal zulässige Bestrahlung ist der Wert (z.B. für das Auge), ab dem eine Schädigung möglich ist, und die MZB-Werte dürfen nicht überschritten werden (Abb. 27).

Neben der DIN Norm 60825 gibt es die Unfallverhütungsvorschriften: Bevor Sie Ihren Laser benutzen dürfen, müssen Sie den Betrieb anzeigen und einen Laserschutzbeauftragten bestellen. Der Laser ist in der Regel nach einem Jahr einer Sicherheitsprüfung zu unterziehen. Nach der Arbeitsschutzverordnung müssen zudem Ihre Mitarbeiter unterwiesen werden. Wir haben in unserer Praxis einen gekennzeichneten „Laserraum“ (Abb. 28). Hier sind auch die Laserschutzbrillen und Applikatoren sofort griffbereit.

### Drei Experimente zur Laseranwendung

Um die Schlüsselkonzepte der Laseranwendung zu verstehen, werden im Folgenden drei Experimente durchgeführt. Der Laser ist dabei grundsätzlich als ein Konzentrador von Energie zu verstehen.

Im ersten Experiment wird im Laserstrahlschweißgerät unter dem Mikroskop ein einzelnes Haar (Dicke ca. 0,060 mm) mit dem Laserstrahlschweißgerät bestrahlt und zerstört. Das zeigt die Konzentration der Energie im Strahlfleck. Grundsätzlich ist der Laser ein Konzentrador von Energie **räumlich** in einen minimalen Strahlfleck. Das bedeutet, dass die gesamte Energie hier in einem Strahlfleck mit nur 0,2mm Durchmesser konzentriert wird (Abb. 29).

Im zweiten Experiment werden drei unterschiedliche Zielchromophore bestrahlt. Das demonstriert die unterschiedliche **spektrale** Energieabsorption und ist Grundlage der selektiven Photothermolyse. Der Ballon wird also im schwarzen Punkt platzen, da hier die meisten absorbierenden Pigmente vorhanden sind (Abb. 30).

Im dritten Experiment wird ein Metallband mit einer Dicke von 0,15 mm bestrahlt. Um den Laserstrahlfleck entsteht ein Schmelzbad, ohne dass es zur Perforation kommt. Über die Erhöhung der Pulsenergie bei gleicher Zeit kann dann gezielt die Perforation des Bandes erreicht werden. Der Laser ist also ein Konzentrador von Energie **zeitlich** in einen kurzen Puls (Abb. 31).

### Nomenklatur und Systematik von Laseranwendungen

Aufgrund der Vielzahl von Laseranwendungen verliert man schnell den Überblick. Daher habe ich eine Nomenklatur entwickelt, die einer einfachen Frageformel folgt: Wofür – Was – Wie – Womit (Abb. 32)?

**Wofür** meint: Orthodontisch indizierte, ästhetisch indizierte und assoziierte Laseranwendungen. **Was** meint: Was soll bestrahlt werden: Hart- oder Weichgewebe? **Wie** meint: Ablativ (abtragend) oder non-ablativ? **Womit** meint: Mit welchem Protokoll, Protokollname, Parameter, Konzept, Wirkungsweise? So ist jeder andere Anwender in die Lage gesetzt, die Laseranwendung in genau gleicher Weise durchzuführen.

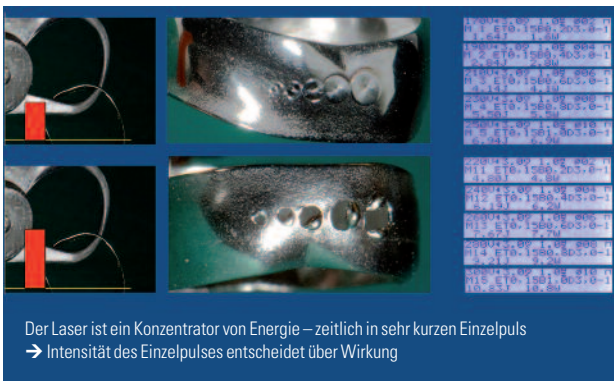


Abb. 31: Drittes Experiment: Laserstrahlung auf Metallband mit Einzelpulsen.

WWW – WOMIT?						
WOFÜR?	—	INDIKATIONSGRUPPE				
WAS?	—	ZIELGEWEBE				
WIE?	—	MODUS	(+)	Erfolgsversprechend		
			(?)	Fraglich erfolgsversprechend		
			(-)	Nicht erfolgsversprechend		
WOMIT?	—	PROTOKOLL				
Protokollname	Parameter	Konzept	Wirkungsweise	Erwartetes klinisches Resultat	(+)	(?)
					(-)	

Abb. 32: Nomenklatur: Wofür – Was – Wie – Womit?



## Teil II

Im zweiten Teil unserer Artikelserie steht der Laser in der kieferorthopädischen Klinik im Mittelpunkt. Hierbei soll zunächst auf die Hartgewebeanwendungen eingegangen werden, wobei mit dem Laserbonding begonnen wird.

ORTHO-HA-LBONDING.Er:YAG@90µs@70mJ@20Hz@air/water				
Protokollname	Parameter	Konzept	Wirkungsweise	Erwartetes klinisches Resultat
Laser Bonding	Er:YAG Laser 90 µs @ 70mJ @ 20 Hz @ air/water Acid etching 15– 25 s	Verbesserte Reinigung & Kon- ditionierung zum orthodontischen Kleben	–Entfernung des restlichen Debris & Pellikels –Erzeugung mikroretentiven Ätzmusters	(+)

Abb. 1: Laserbonding: Normenklaturname mit exakter Beschreibung des Protokolls.

Beim Laserbonding handelt es sich gemäß der Systematik um eine orthodontisch indizierte Laseranwendung auf das Hartgewebe „Zahnschmelz“ im ablativen Modus. Das Protokoll ist knapp, aber präzise beschrieben: Das Konzept ist eine verbesserte Reinigung und Konditio-

nierung zum orthodontischen Kleben. Die Wirkungsweise basiert auf der Entfernung des restlichen Debris und Pellikels und der Erzeugung eines mikroretentiven Ätzmusters. Die Parameter sind dabei eindeutig angegeben: Laserwellenlänge mit Pulsdauer @ Puls-

energie @ Pulsfrequenz @ Luft/Wasser-Spray (Abb. 1). Das erwartete klinische Resultat ist positiv: Man erzielt einfach und schnell ein sauberes mikroretentives Ätzmuster, auch in schwierigen klinischen Situationen wie z.B. beim Einsetzen von Lingualretainern.

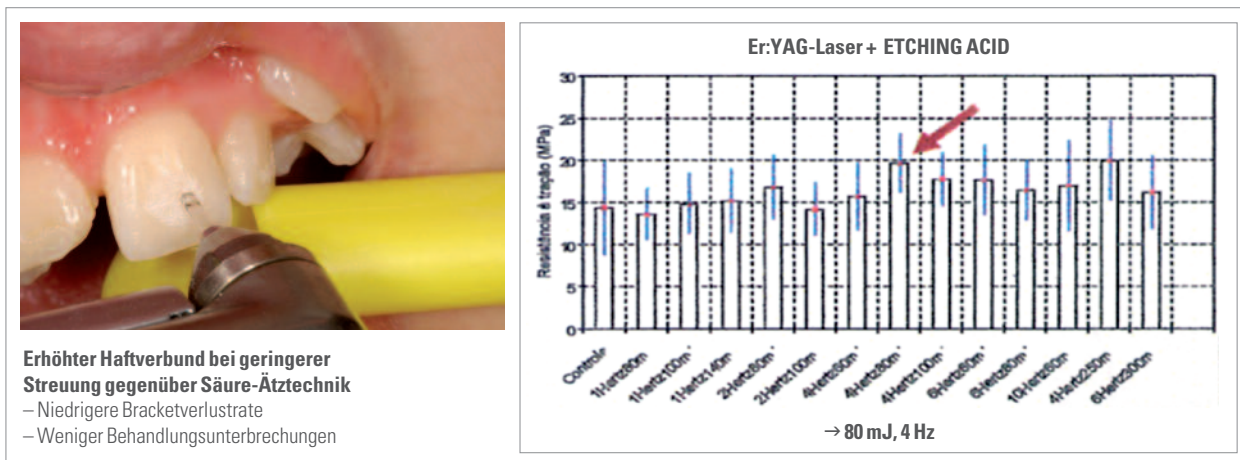
Zum Laser Bonding verwenden wir den Er:YAG Laser und ein kurzzeitiges Etching. Werfen wir einen Blick auf die Chairside-Behandlung: Zunächst scannen wir die Klebeflächen mit dem Er:YAG Handstück Zahn für Zahn. Die Pulsdauer ist sehr kurz (90 µs) und die Pulsenergie sehr niedrig (70 mJ), nahe der Ablationsschwelle. Die Frequenz beträgt 20 Hz. Wir verwenden ein Wasser-Luft-Spray. Man kann erkennen, dass es ein sehr sauberes und schnelles Verfahren ohne jede Unbequemlichkeit für den Patienten ist (Abb. 2 und 4).

Beachten Sie, dass Dekalzifikationen, die in der konventionellen Klebetechnik problematisch sind (Abb. 3), mit Laserbonding sehr gut beklebt werden können! Das Handstück wird senkrecht zur Zahnoberfläche in einem Abstand von ca. 5 mm gehalten (Abb. 4). Jetzt werden die Zähne trockengelegt und die Säureätzttechnik für 15 bis 25 Sekunden angewandt. Das ist notwendig zur Dekontamination und zur Schaffung der definitiven mikroretentiven Struktur. Die Klebeflächen haben ein frostiges Aussehen (Abb. 3 und 5). Jetzt wird ein chemisch härtendes Sealant aufgebracht (Abb. 6). Beachten Sie bitte die ausgezeichnete Absorption des Sealants. Das vorbereitete Transfertray mit den Minibrackets und dem Bracketkleber wird nun positioniert und für 15 Sekunden an Ort und Stelle festgehalten. Schließlich werden die Trays entfernt. Das ist ein ausgezeichneter Test für die Klebekraft. Die selbstligierenden Minibrackets und die lingualen Attachments können nun voll belastet werden!

Bracketverluste sind ein Problem, besonders bei sensiblen Techniken wie Minibrackets und Molarenbrackets. Es ist schwierig, 28 Zähne in einer Sitzung so zu bekleben, dass diese für eine Behandlungsdauer von ca. zwei Jahren nicht verlorengehen. Bracketverluste sind eine Vergeudung an Geld, Zeit und Präzision: Im

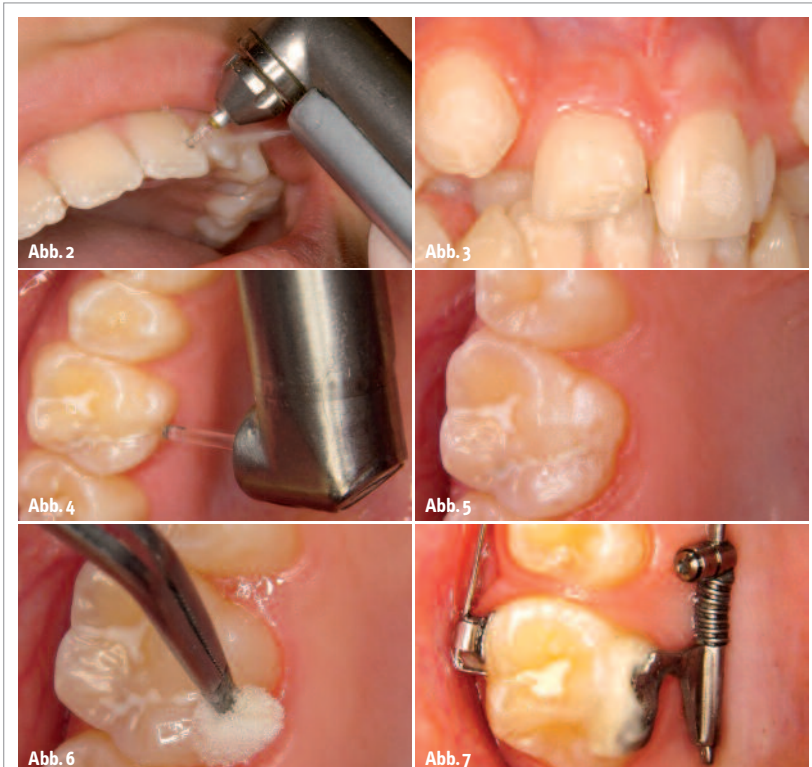

Abb. 2 und 4: Zum Laserbonding scannt man mit dem Er:YAG-Laserhandstück senkrecht zur Zahnoberfläche und in einem Abstand von ca. 5 mm. – Abb. 3 und 5: Frostig aussehende Klebeflächen. – Abb. 6: Aufbringen eines chemisch härtenden Sealants. – Abb. 7: Sicherer Haftverbund und hohe Belastbarkeit der Klebestellen nach Laserbonding.



**Erhöhter Haftverbund bei geringerer Streuung gegenüber Säure-Ätztechnik**  
 – Niedrigere Bracketverlustrate  
 – Weniger Behandlungsunterbrechungen

Abb. 8: Vorteile des Laserbondings gegenüber dem Etching ohne Vorbehandlung.

Abb. 9

Abb. 10

Abb. 11

Abb. 12

**Generelles Konzept**

- Gewinn der Zustimmung des Patienten zur „sanfteren“ Behandlung
- Laser ist minimalinvasiv und hat positives Patienten-Image

Abb. 9 und 10: Laserbonding von Lingualretainern. – Abb. 11 und 12: Laserbonding von Keramikbrackets.

Abb. 13: Im Vorteil: Laser-Behandlungsoption.

Straight-Wire-Konzept sollten die optimalen Bracketpositionen über die gesamte Behandlungszeit beibehalten werden.

Auch bei Set-up-basierten Techniken, wie beim SPEED-Positioner, sollten die Brackets sicher halten. Das gilt auch für das bandlose BENEFIT-System (Abb. 7). Hier wäre ein möglicher Verlust des palatinalen Attachments sogar mit der Gefahr der Aspiration verbunden. Das Ergebnis des Laserbonding ist die gegenüber reinem Etching höhere Verlässlichkeit des Klebeverbundes. Die REM-Bilder zeigen beim Etching die gleichmäßige Aufräumung sowie die Unregelmäßigkeiten nach Laserbestrahlung. Durch die Kombination von Laser und Etching entsteht eine gleichmäßige honigwabenartige Struktur.

Was sind die Unterschiede zur Mikroabrasion? Laserbonding ist natürlich wesentlich einfacher und sauberer durchzuführen, ohne Verletzung

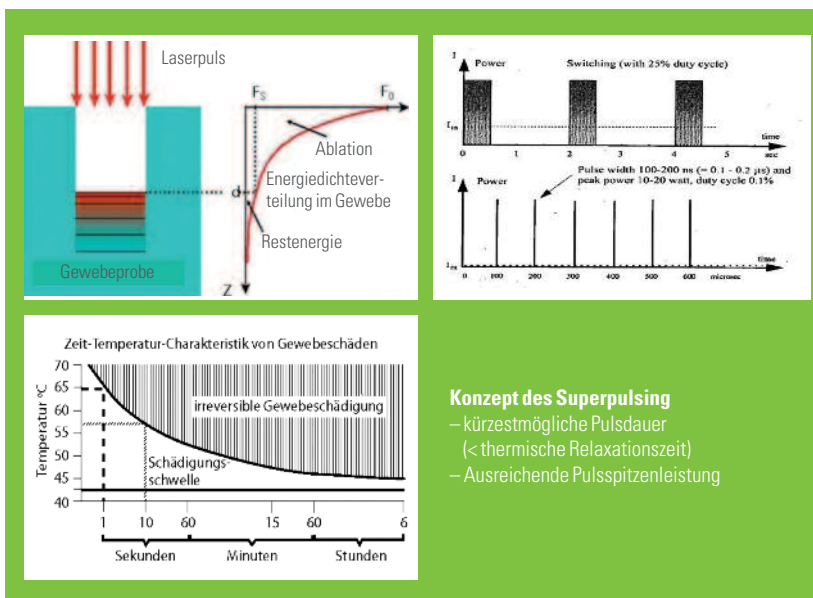
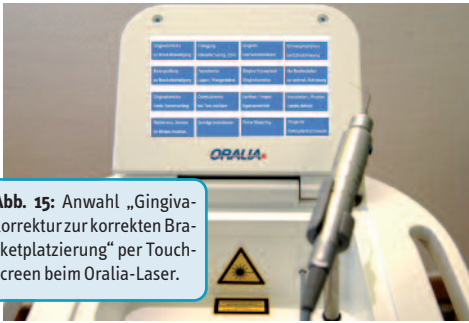

Abb. 14: Laser und atraumatisches Arbeiten. Vorteile eines supergepulsten Diodenlasers.



**Abb. 15:** Anwahl „Gingiva-korrektur zur korrekten Bracketplatzierung“ per Touchscreen beim Oralialaser.

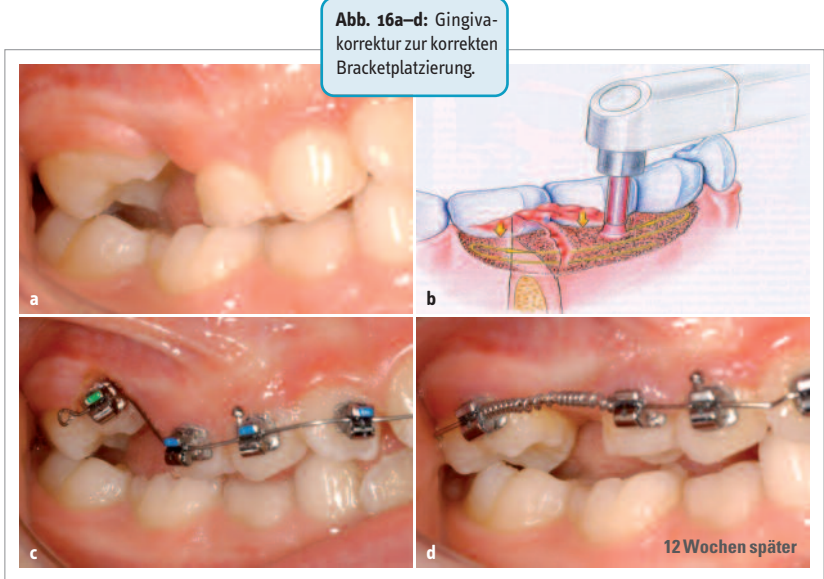
der Gingiva. Bei beiden Verfahren kann man gegenüber konventioneller Reinigung mit Prophylaxepaste eine bessere und sicherere Reinigung erzielen. Die Haftwerte bei Mikroabrasion und Etching sind jedoch leicht höher. Unser Konzept ist es, das Laserbonding auf allen zugänglichen Zähnen anzuwenden: So können wir sicher sein, die Bracketverluste bestmöglich zu reduzieren. Das bedeutet: Die Behandlung kann in der Spur gehalten werden, und die Behandlungsziele können zeitgerecht erreicht werden. Das verbessert indirekt die Qualität der Behandlung (Abb. 8). Das gleiche Protokoll kann erfolgreich bei Lingualretainern angewandt werden, die oft lange Zeit getragen werden. Eine Wiederbefestigung des Retainers ist dabei sehr schnell und ohne Gefahr der Schädigung des Retainerdrahtes durchführbar, da es keine Laserabsorption gibt. Beachten Sie bitte die ausgezeichnete Reinigung und das frostige Aussehen der Klebeflächen. Auch hier wird ein kurzes Etching durchgeführt. Das Bracketsealant wird aufgebracht und der Retainer mit einem fließfähigen Komposit bedeckt und auspolymerisiert (Abb. 9 und 10).

**Abb. 17:** Vor- und Nachteile Hochfrequenz-Chirurgiegeräts vs. Lasergeräts.

**Gingivakorrektur zur korrekten Bracketplatzierung**

**Hochfrequenzchirurgie-Gerät – Eine Alternative?**

	Laser	High Frequency
Oral surgery	●	●
Periodontics	●	●
Implantology	●	●
Endodontics	●	●
Bleaching	●	●
PDT	●	●
LLLT	●	●



**Abb. 16a–d:** Gingiva-korrektur zur korrekten Bracketplatzierung.

Mit einem veränderten Protokoll ist das Laserbonding sogar für keramische Oberflächen in den meisten Fällen anwendbar. Der Autor setzt hierfür den Er:YAG Laser mit der superkurzen Pulsdauer (50 µs) und der sehr hohen Pulsenergie von 400 mJ ein. Anschließend wird auf die Klebefläche für ca. eine Minute ein Sealant aufgebracht. Nach dem Aufbringen des Sealants wird das Bracket geklebt. Beachten Sie bitte, dass das Laserbonding auch für Minibrackets an überkronten Molaren einen zuverlässigen Bracketverbund ermöglicht. Eine weitere Hartgewebeanwendung ist das Laserdebonding von Keramikbrackets. Das Konzept ist hierbei das leichtere Entfernen der Brackets. Beim konventionellen Debonding von Keramikbrackets besteht bekanntermaßen das Risiko des Schmelzausrisses. Der Autor hat

daher ein besonderes Protokoll entwickelt: Die Wirkungsweise basiert hier auf der photomechanischen Ablation mit wesentlich geringerem Temperatureintrag. Hierzu wird ein kurzgepulster Er:YAG-Laser mit einer Leistung von 1W ohne Wasserspray eingesetzt.

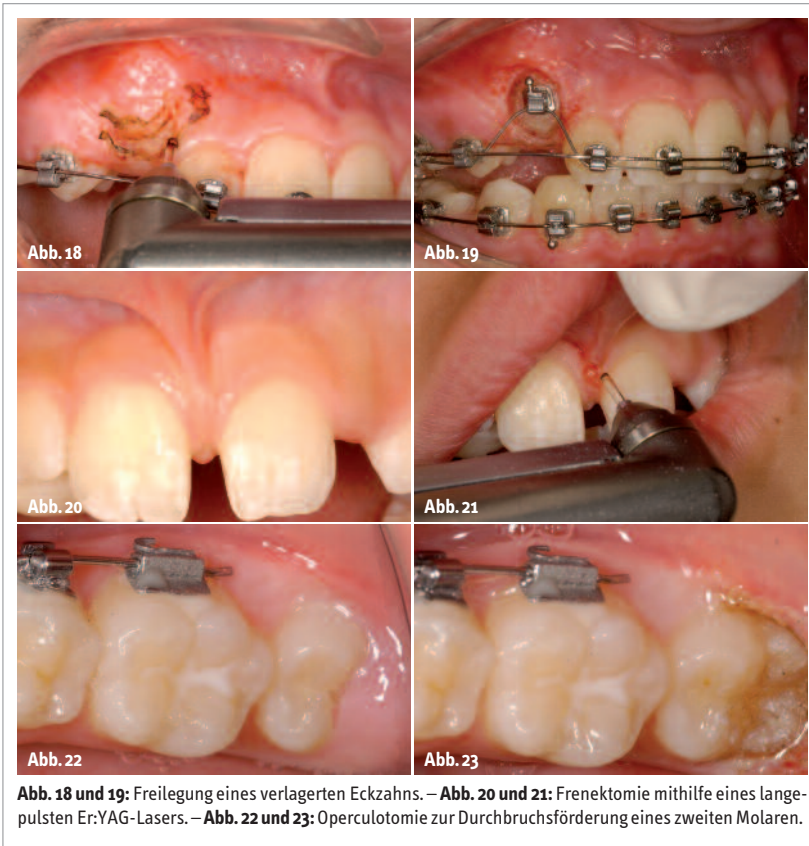
Dies ist ein Protokoll, das ohne jegliches Risiko für Pulpa und Zahnschmelz funktioniert. Die Keramikbrackets springen spontan ab oder können leicht entfernt werden, ohne jegliche Schmerz- oder Temperatursensation. Es gibt keine Karbonisationsspuren an der Bracketbasis und die entfernten Brackets schauen wie neu aus (Abb. 11 und 12).

Der Autor bespricht nun die sehr wichtigen und sehr häufig vorkommenden kieferorthopädischen Weichgewebelaseranwendungen – und hier zunächst die ablativen Anwendungen: Mit dem kieferorthopädischen Weichgewebe-management hat sich bereits Zachrisson eingehend auseinandergesetzt.

Problematisch beim konventionellen Vorgehen sind die Blutung, die Wundheilung mit möglicher Narbenbildung, die Schmerzen und die Schwierigkeit, mit dem Skalpell zu modellieren. Vorteilhaft beim Laser sind das positive Image und die Möglichkeit der minimalinvasiven schmerzarmen, komplikationsfreien Behandlung (Abb. 13).

Was die Anästhesie betrifft, benötigt der Laser grundsätzlich weniger Anästhesie, aber diese sollte schmerzfrei und korrekt erfolgen. Deswegen sind Laserbrille, Oberflächenanästhesie und druckarme Injektion sowie ein Test enorm wichtig.

Im Folgenden sollen ein paar Anmerkungen zum atraumatischen Arbeiten mit dem Laser



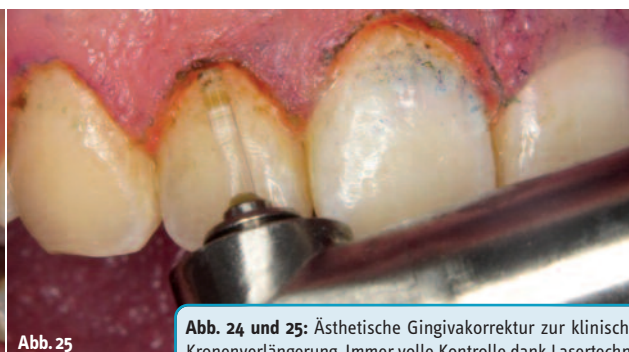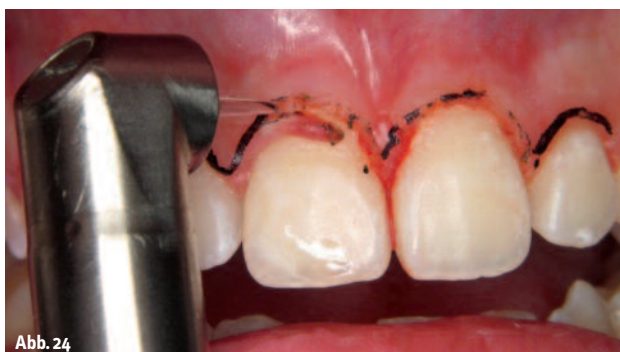**Abb. 18 und 19:** Freilegung eines verlagerten Eckzahns. – **Abb. 20 und 21:** Frenektomie mithilfe eines langgestulsten Er:YAG-Lasers. – **Abb. 22 und 23:** Operculotomie zur Durchbruchsförderung eines zweiten Molaren.

erfolgen: Der Diodenlaser arbeitet, wie wir wissen, photothermisch. Daher muss unbedingt vermieden werden, dass das Zielgewebe durch eine zu hohe Leistungseinstellung verbrannt wird und das Nachbargewebe thermisch geschädigt wird. Der supergepulste Diodenlaser, z.B. der 810 nm-Oralia-Laser, bietet die Möglichkeit, im Extremfall bei einer 20-Watt-Einstellung hochenergetische Einzelpulse abzugeben und dazwischen Pausen zu schalten, damit das Nachbargewebe entsprechend der thermischen Relaxationszeit abkühlen kann und nicht geschädigt wird. Die saubere, fast exakt rechteckförmige Pulsqualität unterstützt dieses Prinzip. Das klinische

Ergebnis hängt also sehr von der Einstellung der richtigen Parameter ab (Abb. 14). Wir kommen zu einer der wichtigsten Anwendungen, nämlich der Gingivakorrektur zur korrekten Bracketplatzierung, die hier beim Oralia-Laser direkt angewählt werden kann (Abb. 15). Das Ziel ist es, an schwer zugänglichen Zähnen – wie in diesem Fall durch Gingivektomie – Platz für die Bracketplatzierung zu schaffen (Abb. 16). Schauen wir uns den Lasereinsatz am Behandlungsstuhl bei einem typischen Patienten mit Multibracketapparatur und einem unvollständig durchgebrochenen, stark rotierten Zahn 43 an. Wir applizieren wenige Tropfen Lokalanäs-

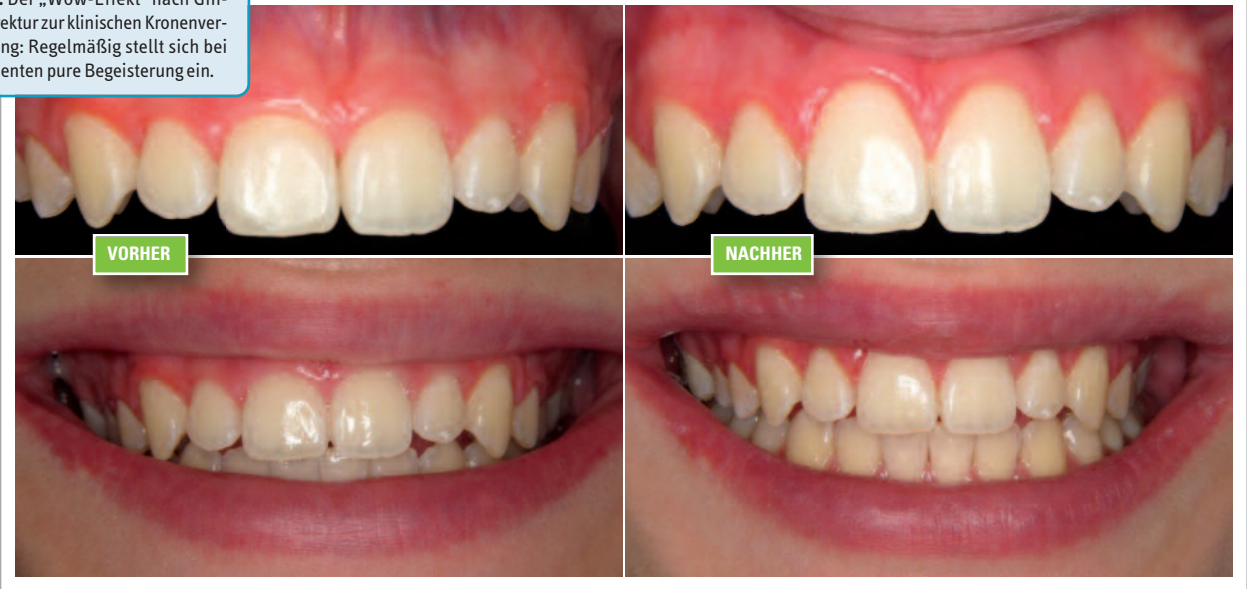thetikum. Zur Freilegung wird der Er:YAG-Laser auf lange Pulsdauer mit 900 µs und ohne Luft-/Wasser-Spray eingestellt, um eine optimale Hämostase zu erzielen. Hier wird ein Non-Kontakt-Handstück in einer Entfernung von ca. 1 cm benutzt. Außerhalb des Fokus erhalten wir einen größeren Laserspot und vermeiden so scharfes Schneiden. Wir erzielen eine rasche, effektive Ablation und Reduktion der Gingiva. Man benötigt eine gute Absaugung, um Geruchsbildung zu vermeiden. Der Eckzahn wird um ca. 5 mm freigelegt und die Wundränder werden sauber geglättet. Es ist keine Karbonisation und nur eine geringe Blutung erkennbar. Nun wird Bracketsealant appliziert und der Zahnschmelz beklebt. Bei der klassischen Gingivektomie mit einem Skalpell wäre die sofortige Bracketplatzierung wegen der Blutung äußerst problematisch. Anschließend wird ein hochflexibler NiTi-Bogen eingesetzt, um den stark rotierten Eckzahn auszurichten. Nach zwei Wochen ist die ausgezeichnete Regeneration der Gingiva erkennbar, wobei der Eckzahn fast ausgerichtet ist.

Warum sollte ein teures Lasergerät eingesetzt werden, wenn das gleiche Ergebnis mit einem modernen Hochfrequenz-Chirurgiegerät erreicht werden kann? In Abbildung 17 sind die Vor- und Nachteile vom Hersteller einmal gegenübergestellt, wobei der Laser – hier ein 6W-Laser, also unteres Leistungssegment – im oralchirurgischen Schneiden mit mittlerer Note abschneidet, aber sonst nur Bestnoten aufweisen kann (z.B. was Dekontamination, Wundheilung, Bleaching betrifft). Der größte Nachteil ist, dass beim HF-Gerät eine Neutral-elektrode benötigt wird, die sehr genau mit dem Rücken des Patienten Kontakt haben muss, und dass man nicht schichtweise abtragen und modellieren kann. Um eine optimale Schneidleistung beim Diodenlaser zu erreichen, ist wie gesagt eine aufwändigere Technik mit höherer Leistung und Superpulsung vonnöten.



**Abb. 24 und 25:** Ästhetische Gingivakorrektur zur klinischen Kronenverlängerung. Immer volle Kontrolle dank Lasertechnik. Gewebeabtrag in senkrechter und tangentialer Arbeitsweise.

**Abb. 26:** Der „Wow-Effekt“ nach Gingivakorrektur zur klinischen Kronenverlängerung: Regelmäßig stellt sich bei den Patienten pure Begeisterung ein.



Als nächste Laseranwendung soll die Freilegung von retinierten oder verlagerten Zähnen gezeigt werden. Beim Diodenlaser arbeitet man bevorzugt mit dem stabilen 400 µm-Faser-Tip. Die Puls-Pausen-Relation beträgt 1:7 bei 20 W. Mit dem langgepulsten Er:YAG- oder auch Nd:YAG-Laser sind Freilegungen ebenfalls sehr gut möglich. Bei verlagerten Zähnen muss oft eine dünne Knochenschicht abgetragen werden. Hier ist der gepulste Er:YAG-Laser die erste Wahl. Unser Konzept ist es hierbei, eine minimalinva-

sive schlüssellochförmige Freilegung durchzuführen, um eine gute Wundheilung und ein optimales parodontales Ergebnis zu erzielen. Die Freilegung eines verlagerten Eckzahnes mittels Er:YAG-Laser funktioniert folgendermaßen: Nach Lokalanästhesie wird der dicke Mukosa-Deckel zuerst mit dem Er:YAG Laser in der Weichgewebe-Einstellung in sehr kurzem Arbeitsabstand ausgeschnitten. Jetzt schalten wir das Luft-Wasser-Spray hinzu und arbeiten mit sehr kurzen Pulsen, um die Knochenschicht über dem verlagerten Eckzahn zu

entfernen. Natürlich tritt dabei etwas Blutung auf. In diesem Fall kommt der Patient eine Woche später zur Nachkontrolle. Mit dem 2ω Nd:YAG Laser werden dann Weichgewebereste blutungsfrei entfernt. Jetzt kann der Zahn geätzt und gespült sowie das Bracket geklebt werden. Der Eckzahn wird an einen hochflexiblen Nickel-Titan-Bogen anligiert (Abb. 18 und 19). Durch die laserunterstützte minimalinvasive Freilegung können komplexe chirurgische Verfahren weitestgehend vermieden werden.

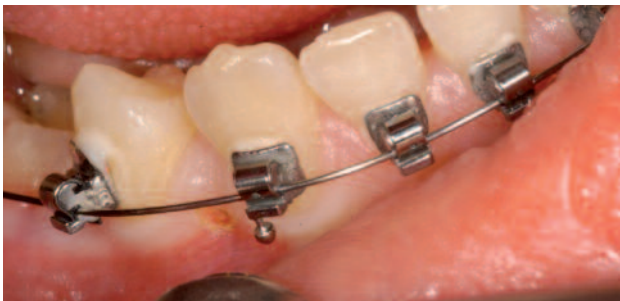

Abb. 27

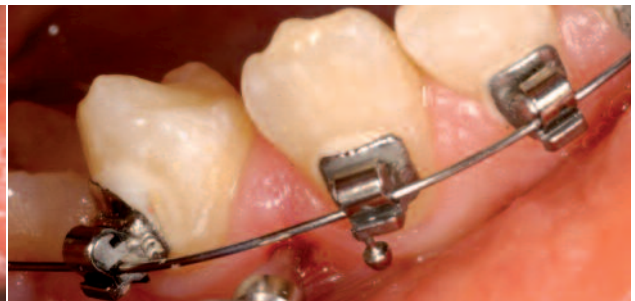

Abb. 28

**Abb. 27 bis 30:** Markieren und Stanzen in Vorbereitung einer Minipininsertion.

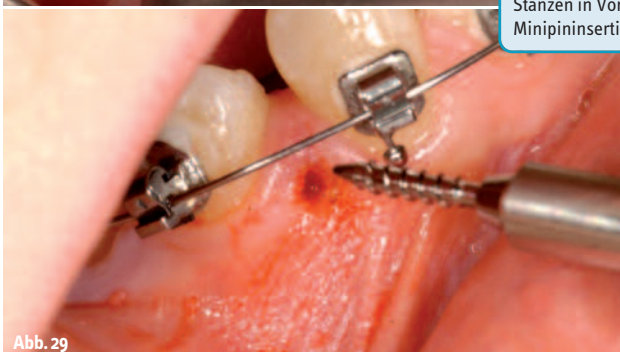

Abb. 29

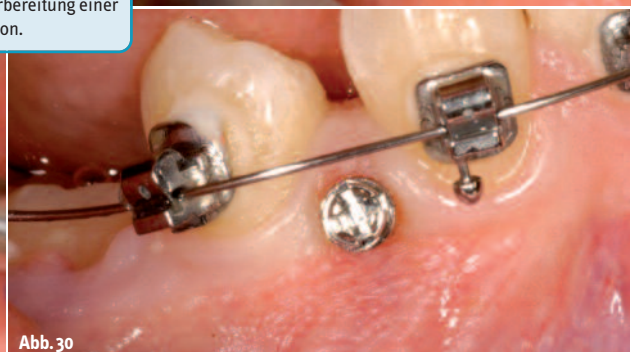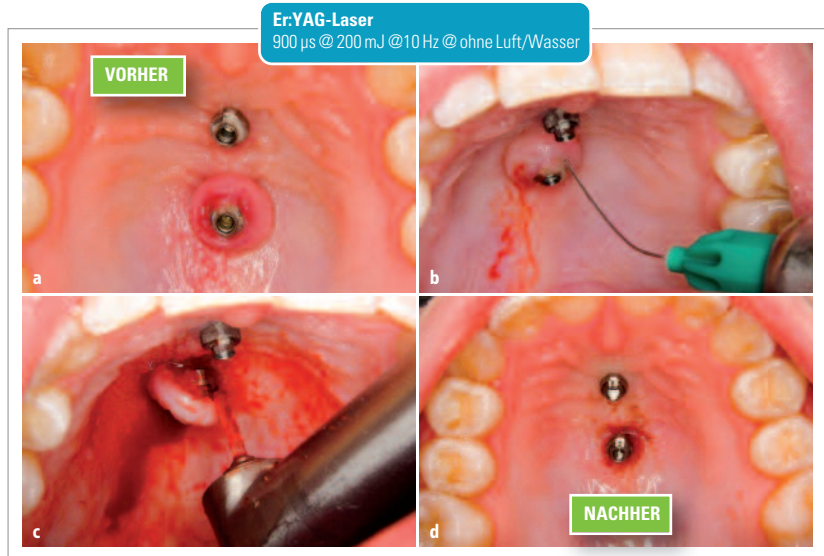


Abb. 30

Um ein Bracket sofort platzieren zu können, kann mit dem Oralial-Diodenlaser unmittelbar nach der Freilegung eine Blutungsstillung ausgeführt werden. Hierfür eignet sich der Diodenlaser wegen seiner sehr hohen Absorption in Hämoglobin und Oxyhamoglobin optimal. Bei größeren Blutungen hat sich übrigens das Blaulicht der Polymerisationslampe bewährt. Die Applikationsdauer beträgt dabei 30 Sekunden bei max. zwei Anwendungen.

Der Autor kommt nun zur Frenektomie. Diese kann mithilfe verschiedener Laserquellen ausgeführt werden und erleichtert den kieferorthopädischen Lückenschluss. In unserem Beispiel erfolgt die Frenektomie mit dem langgepulsten Er:YAG-Laser.

Im Folgenden wird die Ausführung mit dem Er:YAG-Laser bei einer achtjährigen, sehr ängstlichen kleinen Patientin beschrieben. Zunächst erfolgt eine geringfügige Lokalanästhesie. Das Kontakt-Handstück des Er:YAG Lasers wird anschließend in einem Abstand von ca. 1 mm gehalten. Wir ziehen am Frenu-



**Abb. 37a–d:** Gingivakorrektur bzw. Excision bei einer hyperplastischen Gingivitis um temporäres Minipin-Implantat.

lum und tragen mit dem Laser entlang der Insertionslinie sukzessiv kontrolliert ab (Abb. 20 und 21). Da die junge Patientin sehr unruhig ist, muss sehr schnell gearbeitet werden.

Wir verwenden weder Luft noch Wasser. Am Ende werden die Wundränder geglättet, um eine optimale Wundheilung zu erreichen. Bitte beachten Sie auch hier, dass es fast

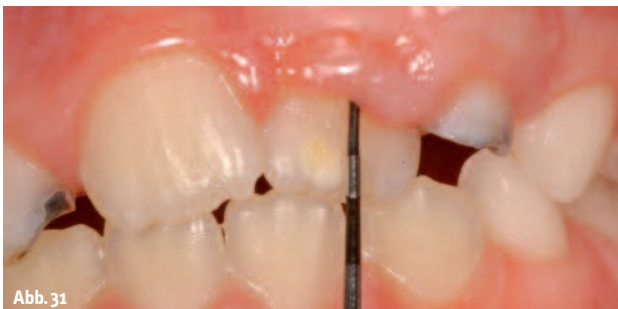

Abb. 31

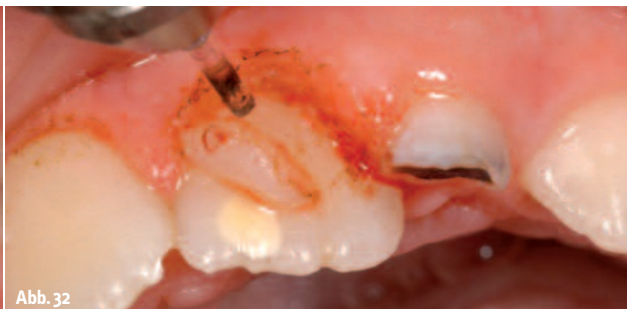

Abb. 32

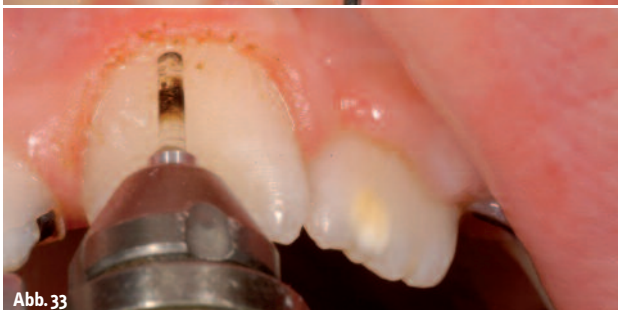

Abb. 33

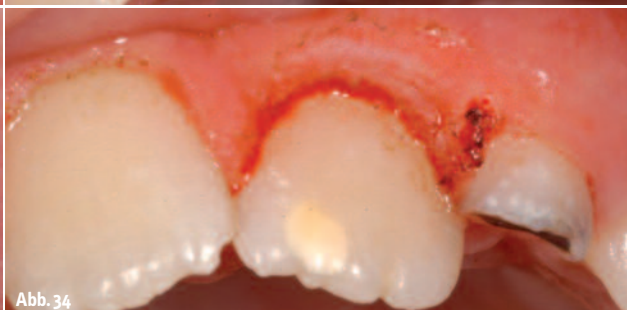

Abb. 34

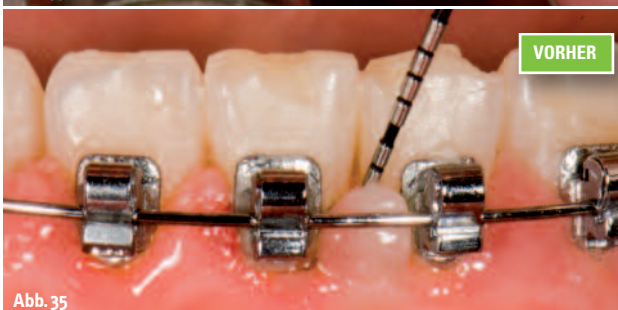

Abb. 35

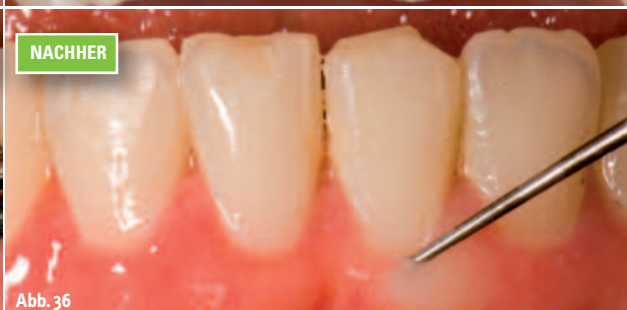

Abb. 36

**Abb. 31:** Gingivahyperplasie mit Pseudotasche. – **Abb. 32 bis 34:** Gingivakorrektur. – **Abb. 35:** Hyperplastische Gingivitis mit Pseudotaschen bei Multibracket-Patient. – **Abb. 36:** Nach Bracketentfernung und Gingivakorrektur.

**Abb. 38 und 39:** Gingivakorrektur unmittelbar nach Insertion mit Formung eines natürlich anmutenden Gingivaverlaufes.

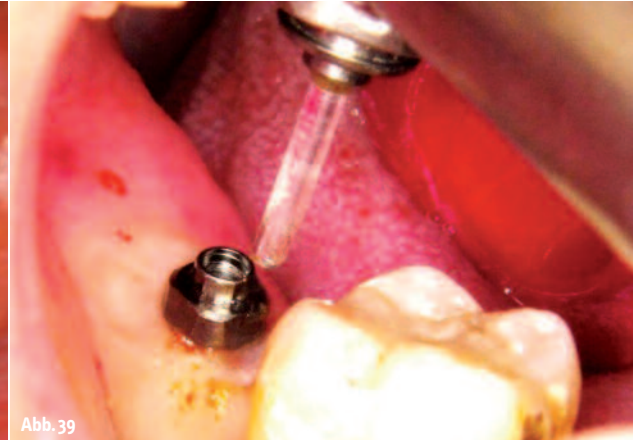
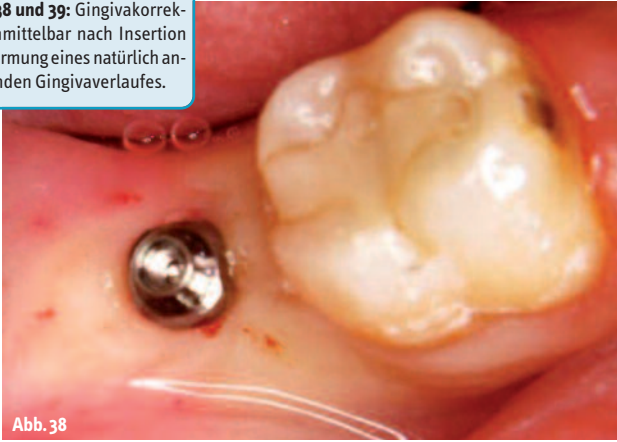
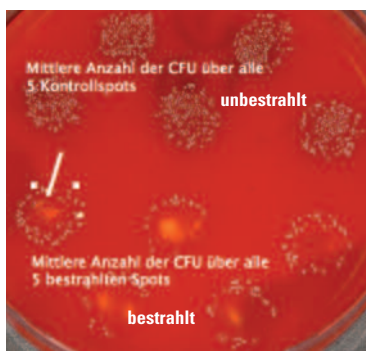Abb. 38

Abb. 39



- Laserbestrahlung vitaler Keime
- Anschließende 48 h Bebrütung

**Abb. 40:** Bakterizide Wirkung von Laserstrahlung.

keine Blutung und keine Karbonisation gibt! Bei Patienten mit Zahndurchbruchstörungen der Molaren ist oft eine Operculotomie notwendig. Unser Konzept ist die Entfernung störender Opercula, um einen günstigen Durchbruch zu fördern.

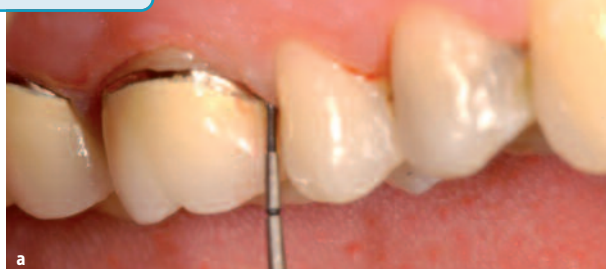Ein weiteres Ziel ist es, die Mesialdrift zu vermindern und eine Molarendistalisation bei Non-Extraktionstherapie zu erleichtern.

Die Ausführung mittels Er:YAG-Laser erfolgt in folgenden Schritten: Wir stellen beim Er:YAG Laser die Weichgewebeparameter ein – mit sehr langen Pulsen und ohne Wasser und Luft. Ein wenig Lokalanästhetikum wird injiziert, bis das Gewebe anämisch wird. Nun wird in

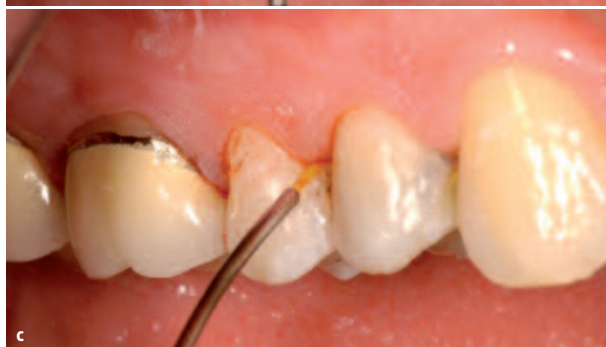geringem Abstand der Rand des Operculums geschnitten. Danach wird dieses angehoben und abgeschnitten. Abschließend werden die Wundübergänge geglättet. Nach zwei Wochen können die zweiten Molaren beklebt und orthodontisch eingeordnet werden (Abb. 22 und 23). Die nächste Laseranwendung ist die Gingivakorrektur zur ästhetischen Kronenverlängerung. Eine rasche und grobe Gingivakorrektur kann mithilfe des langgepulsten Er:YAG-Lasers erzielt werden, während eine feine Korrektur der Gingiva mittels verschiedener fasergeführter Laser ausgeführt werden kann.

Voraussetzung jeder ästhetischen Gingivakorrektur sollte eine miniästhetische Analyse sein:

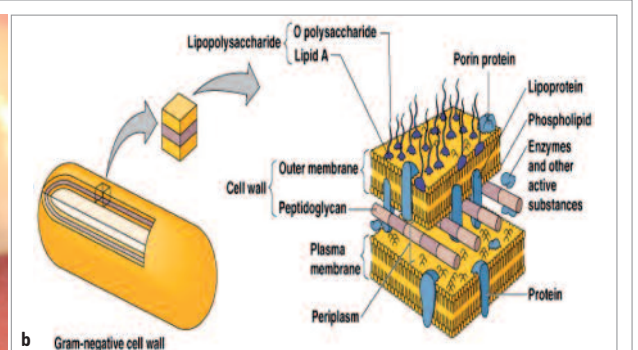
**Abb. 41:** Parodontitis mit vertieftem Taschenbefund und BOP (bleeding on probing).



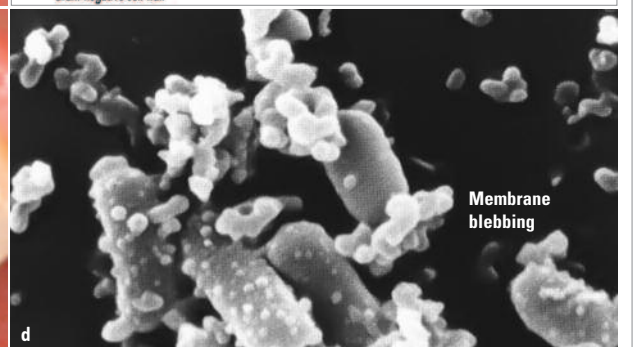
a



c



b



d

**Abb. 41a–d:** Glasfasergestützter Laser im Einsatz zur Taschendesinfektion. Laserabsorption in den Bakterienmembranen bewirkt deren Zerstörung.

Als ideal wird angestrebt, dass der Inzisalkantenverlauf beim Lachen konvex und parallel zur Unterlippe verläuft und die Lachlinie ca. 1 mm marginale Gingiva beim Lachen freigibt.

Patient und Eltern sind extrem erfreut und geradezu begeistert, weil hier durch den Eingriff ohne Schaden für die Zahngesundheit und ohne unnötige Belastung durch den operativen Eingriff eine dramatische ästhetische Verbesserung erzielt werden kann – ein „Wow-Effekt“ mit unglaublich starker Wirkung für das Image einer Praxis (Abb. 24 bis 26).

Wenn es um Präzision und Perfektion sowie einen gesteuerten blutungsarmen Gewebeabtrag geht, ist der Laser eindeutig dem Mikroskalpell überlegen.

Eine weitere Indikation stellt das Markieren und Stanzen für die Minipininsertion dar. Hier erfolgt das Prozedere mithilfe des langegepulsten Er:YAG-Lasers. Durch das Markieren und Stanzen werden die Insertionsorte gut sichtbar und der Pilotbohrer rastet in die Zentrierungen fühlbar sicher ein (Abb. 27 bis 30).

Ein exaktes Markieren und Stanzen ist vor allem bei der Doppel-Minipin-Technik am vorderen Gaumendach hilfreich, da die zwei Pins dann wesentlich genauer und ohne große Abweichungen inseriert werden können.

Wir kommen nun zur Behandlung der Gingivahyperplasie sowie Gingivakorrektur. Ersterer kann mit unterschiedlichen Lasern erfolgen, ähnlich wie bei der Gingivakorrektur zur Bracketplatzierung. Ziel ist es, die Ästhetik und Hygienefähigkeit wiederherzustellen (Abb. 31 bis 34).

Selbst eine exzellente Zahnpflege wird bei einer ausgeprägten Gingivahyperplasie oft nicht zum Rückgang der Gewebeüberschüsse führen. Mittels Methylenblau wird zunächst der Sulkusboden markiert. Dann wird mit dem Er:YAG Laser in der Weichgewebeeinstellung das überflüssige Gewebe um die Papillen einfach abgeschnitten bzw. ablatiert. Nach und nach kann das Überschussgewebe anatomisch reduziert werden (Abb. 35 und 36).

Der klar gekennzeichnete Sulkusboden gibt eine gute Orientierung, sodass eine versehentliche Überbehandlung vermieden wird. Man braucht lediglich ca. 20 Minuten für eine ganze Behandlung im oberen und unteren Zahnbogen. Nach der groben Gingivakorrektur werden die Zähne mit einem Ultraschallgerät gründlich gereinigt. Abschließend wird die feine Gingivakorrektur mit dem 2 $\omega$  Nd:YAG-Laser oder Diodenlaser ausgeführt.

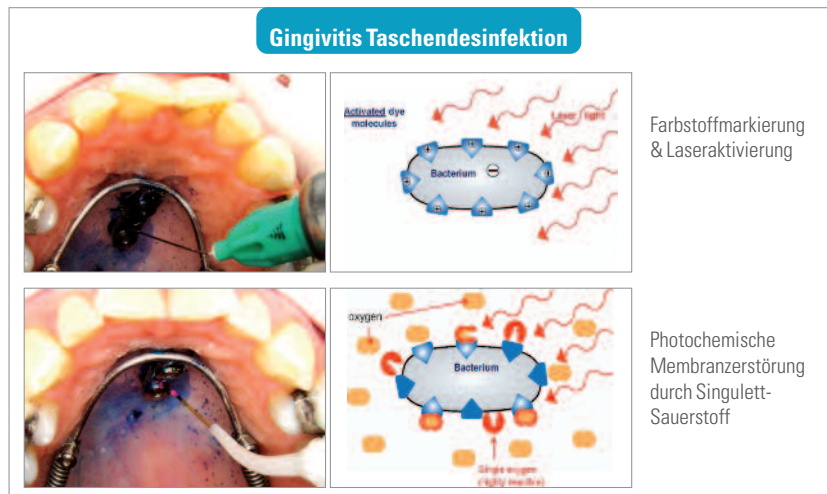


Abb. 42: Applizieren eines Protoporphyrinfarbstoffs (Methylenblau) um inserierte Minipins und antibakterielle photodynamische Laserbestrahlung.

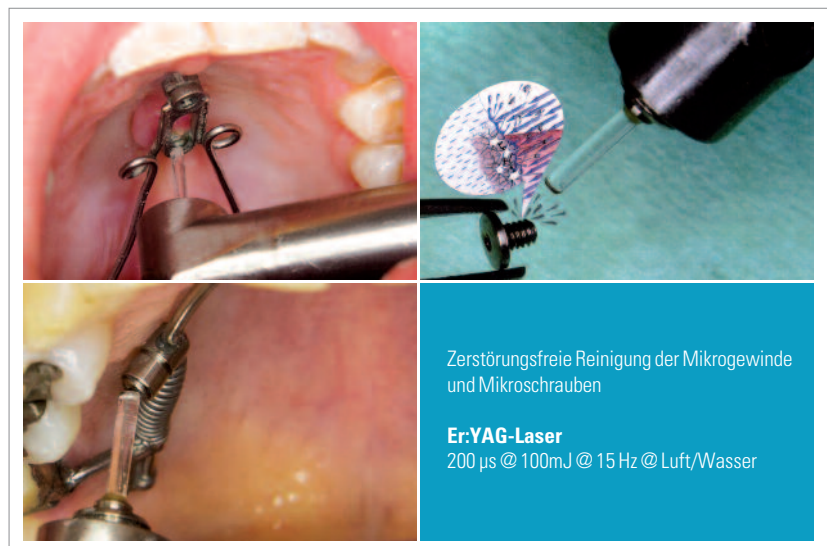

Abb. 43: Photomechanische Dekontamination und Reinigung.

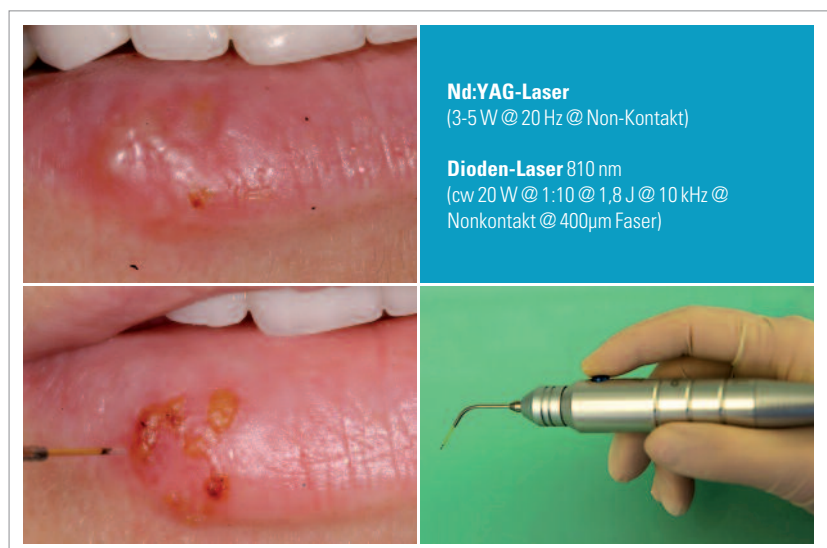

Abb. 44: Therapie von Herpes labialis.



**Sichtbare Zahnveränderungen**

↓

**Chemische Reaktion**

$\text{H}_2\text{O}_2 \downarrow$  Bleichen

$\text{R}-\text{CH}=\text{CH}-\text{CH}=\text{CH}-\text{R}$

$\text{H}_2\text{O}_2 \downarrow$  Weiteres Bleichen

$\text{R}-\text{CH}(\text{OH})-\text{CH}(\text{OH})-\text{CH}(\text{OH})-\text{CH}(\text{OH})-\text{R}$

$\text{H}_2\text{O}_2 \downarrow$  Überbleichen

$\text{R}-\text{C}(\text{OH})-\text{C}(\text{OH})-\text{C}(\text{OH})-\text{C}(\text{OH})-\text{R}$

$\text{H}_2\text{O}_2 \downarrow$  Chronisches Bleichen

$\text{CO}_2, \text{H}_2\text{O}, \text{CO}, \text{H}_2\text{O}, \text{CO}_2, \text{H}_2\text{O}, \text{CO}_2, \text{H}_2\text{O}, \text{CO}_2, \text{H}_2\text{O}$

**Umwandlungsprozess**

Dunkel pigmentierte Kohlenstoffringstrukturen

↓

Leicht pigmentierte ungesättigte Strukturen

↓

Hydrophile pigmentierte Strukturen (Sättigungspunkt)

↓

Auseinanderbrechen der molekularen Strukturen

↓

Komplette Oxidation

**2 $\omega$ -Nd:YAG Laser**  
 (1 W @ cw @ 30 s @ 300  $\mu\text{m}$ )  
 Pro Zahn in 3 x 10 min Intervall

Abb. 45: Powerbleaching: maximaler Aufhellungserfolg durch hochenergetisches Laserlicht und photochemische Komponenten.

Unser Konzept ist es, dem Patienten eine minimalinvasive Gingivakorrektur anzubieten, um die Hygienefähigkeit und Ästhetik bestmöglich wiederherzustellen.

Im Bereich von Minipins kommt es nicht selten zu einer problematischen hyperplastischen Gingivitis. Diese Wucherungen können relativ einfach und schmerzarm mittels Lasereinsatz entfernt und zur Ausheilung gebracht werden (Abb. 37a–d).

Der in der Abbildung 37 dargestellte Patient hatte keine Beschwerden nach dem ca. 5-minütigen Eingriff und war sehr glücklich über die Gesundheit seines Zahnfleisches und den Erhalt der Minipins.

Vorausschauend kann man unmittelbar nach der Insertion eine Gingivakorrektur vornehmen und einen

natürlich anmutenden Gingivaverlauf modellieren. Dieses Vorgehen unterstützt sehr gut die Einheilphase sowie die Hygienefähigkeit (Abb. 38 und 39).

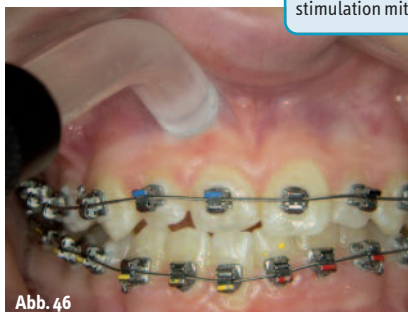Im Folgenden seien sehr wichtige non-ablativen Weichgewebeanwendungen dargestellt, zunächst die Gingivitisbehandlung mittels Taschendesinfektion. Gingivitis ist eine bakteriell verursachte Entzündung des marginalen Zahnfleisches. Als Folge der erschwerten Hygienefähigkeit kann sich bei einer Minipin-verankerten Apparatur um den Pin herum eine starke Gingivitis als Vorstufe zur Periimplantitis entwickeln (Abb. 42). In diesem Fall sollte ursprünglich die Apparatur bis zur weitestgehenden Ausheilung entfernt werden. Dies konnte jedoch durch eine antibakterielle photody-

namische Lasertherapie vermieden werden. Mittels Lasertaschendesinfektion (Abb. 41a–d) können grundsätzlich die gramneg. anaeroben Keime in der Tiefe der Zahnfleischtasche zerstört und die Gingivitis zur Abheilung gebracht werden. Die bakterizide Wirkung des Nd:YAG-Lasers war übrigens Thema der Masterthesis des Autors in Aachen (Abb. 40, 41a–d).

Der fasergestützte Nd:YAG-Laser und der Diodenlaser können sehr erfolgreich zur Taschendesinfektion eingesetzt werden. Die Wirkung beruht dabei auf der photothermischen Schädigung bzw. der Zerstörung der Keime, wie die Kultivierungsversuche zeigen (Abb. 40).

Eine Verstärkung der Laserwirkung erreicht man durch Anreicherung von Farbstoffen (z.B. Methyleneblau oder Toluidinblau), sogenannten Photosensitizern, in den Bakterienmembranen. Die Taschendesinfektion erfolgt über die sogenannte antibakterielle photodynamische Therapie (Abb. 42). Unter Wirkung des Laserlichtes wird der Farbstoff aktiviert und hochreaktiver Singulett-Sauerstoff entsteht, der die Bakterienmembranen zum Platzen bringt. Bei Minipins kann, wie bereits bekannt, relativ schnell eine problematische Gingivitis entstehen. Hier wird in gleicher Weise – wie oben erläutert – ein Protoporphyrinfarbstoff (Methyleneblau) um die Minipins appliziert, der

Abb. 46 und 47: Orthodontische Schmerztherapie und KFO-Bio-stimulation mittels Softlaser.



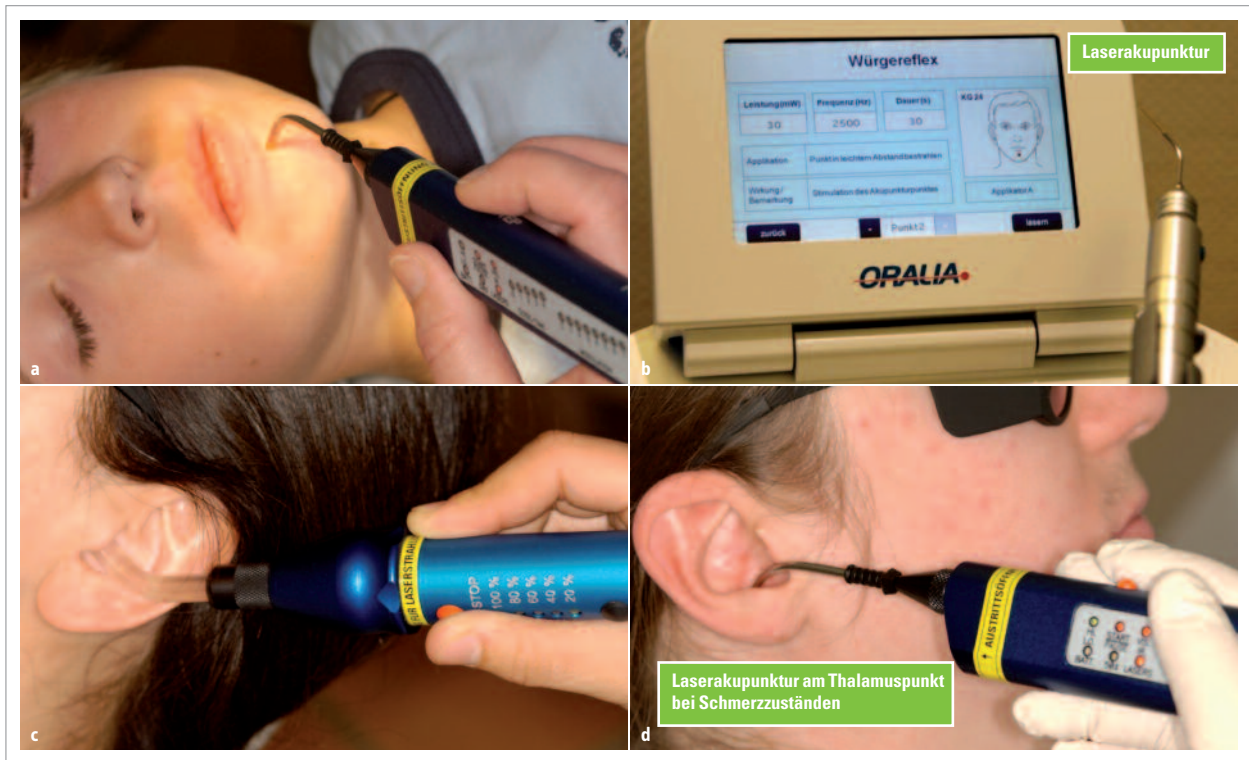

Abb. 48a–d: Einsatz des Lasers bei Würgereiz und Kiefergelenkschmerzen.

mittels Nd:YAG- oder 810 nm-Diodenlaserbestrahlung aktiviert wird (Abb. 42).

Eine photomechanische Dekontamination und Reinigung der schwer zugänglichen Minipins und Mikroschrauben ist sehr elegant mittels Er:YAG-Laser möglich. Im gezeigten Beispiel erfolgt die Desinfektion und Reinigung im Rahmen einer KFO-Kontrolluntersuchung. Nacheiner Reinigung lassen sich die Mikroschrauben wieder sauber eindrehen (Abb. 43).

Die nächste Applikation ist die sehr wirksame, nichtmedikamentöse Behandlung von Aphthen. Dabei können vor allem Nd:YAG- und Diodenlaser erfolgreich eingesetzt werden. Auch bei Herpes labialis ist der Laser die beste Therapieoption, die es derzeit gibt! Durch die dehydrierende Wirkung spüren die Patienten eine sofortige Entlastung und Milderung ihrer Beschwerden. Aufgrund der viruziden Wirkung ist das Risiko eines lokalen Rezidivs stark reduziert (Abb. 44). Der Laser kann auch im Rahmen einer medizinischen Zahnaufhellung zur Verstärkung des In-office-Bleachings eingesetzt werden. Der 810 nm-Oralia-Diodenlaser bietet hierzu die entsprechende Applikation „Powerbleaching“ an.

Durch photochemische Aktivierung des Farbstoffes im Bleachinggel wird die Radikalentwicklung durch die Laserbestrahlung beim

Wasserstoffperoxid deutlich erhöht. Der Effekt kann durch Wahl des hochenergetischen grünen 532 nm-Laserlichtes und durch Rhodamin-Farbstoff weiter erhöht werden (Abb. 45). Das Powerbleaching hat keine unangenehme Hypersensitivität zur Folge, da der photothermische Eintrag gering gehalten wird.

Die nächste, hier dargestellte Anwendung stellt die Schmerztherapie bei orthodontischer Zahnaktivierung dar. Diese erfolgt mittels LLLT und spezieller Applikatoren. Die Wirksamkeit dieser Anwendung ist wissenschaftlich nachgewiesen. Wir wenden sie gern in der Anfangsphase bei stärkeren Zahnaktivierungen an (Abb. 46 und 47).

Ein weiteres bzw. zusätzliches Anwendungsprotokoll ist die KFO-Biostimulation mittels Softlaser. Die Wirkung beruht hierbei auf einer erhöhten ATP-Synthese – ein biochemisch mit der Photosynthese vergleichbarer Vorgang. Die Aktivität der Mitochondrien, die auch als Kraftwerke der Zelle bezeichnet werden, wird dabei um ca. 150 % verstärkt. Das Phänomen der Biostimulation wurde 1968 von Andrew Mester zum ersten Mal angewandt (Abb. 46 und 47).

Sehr wirksam kann der Softlaser zur Druckstellenbehandlung und Wundtherapie eingesetzt werden. Bei der Softlasertherapie ist

eine korrekte Dosierung wichtig, aber hier gibt der Oralia-Laser eine sehr gute Hilfestellung. Es gilt das bekannte Arndt-Schulz-Gesetz, wonach es ein therapeutisches Fenster, also einen Bereich optimaler Wirkung in Abhängigkeit von der Laserbestrahlungsdosis gibt. Überdosierungen ergeben einen gegenteiligen Effekt, und Unterdosierungen möchte man vermeiden.

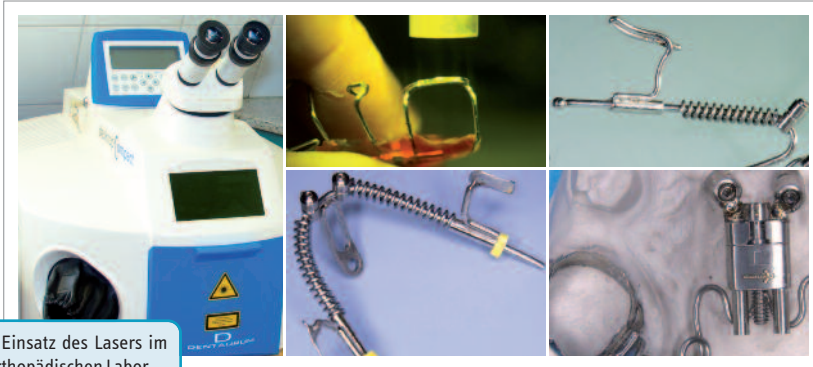Jede Laserbestrahlung besitzt automatisch einen Randbereich mit Softlaserstrahlung und biostimulativem Effekt. Der heilungsfördernde Effekt wird von jedem Laserinstrument in mehr oder minder hoher Ausprägung „gratis“ mitgeliefert und macht den Laser im medizinischen Bereich einzigartig. Aber bequemer und gezielter ist die Dosierung mittels spezieller Applikatoren.

Die Wundheilung bei Schleimhautrekrankungen wie Herpes kann durch Laserbestrahlung natürlich auch deutlich verbessert werden.

Bei Patienten mit Würgereiz kann vor der Abdrucknahme eine Laserakupunktur ausgeführt werden. Hierzu wird beim 810 nm-Oralia-Diodenlaser der Applikator A aufgesetzt. Die Akupunktur ist nadel- und schmerzfrei. Bei Schmerzzuständen ist eine Akupunktur des sogenannten Thalamuspunktes an der Ohrmuschel wirksam (Abb. 48).

## Teil III

Im dritten Teil unserer Artikelserie widmet sich der Autor dem Laser im kieferorthopädischen Labor.



**Abb. 1:** Einsatz des Lasers im kieferorthopädischen Labor.

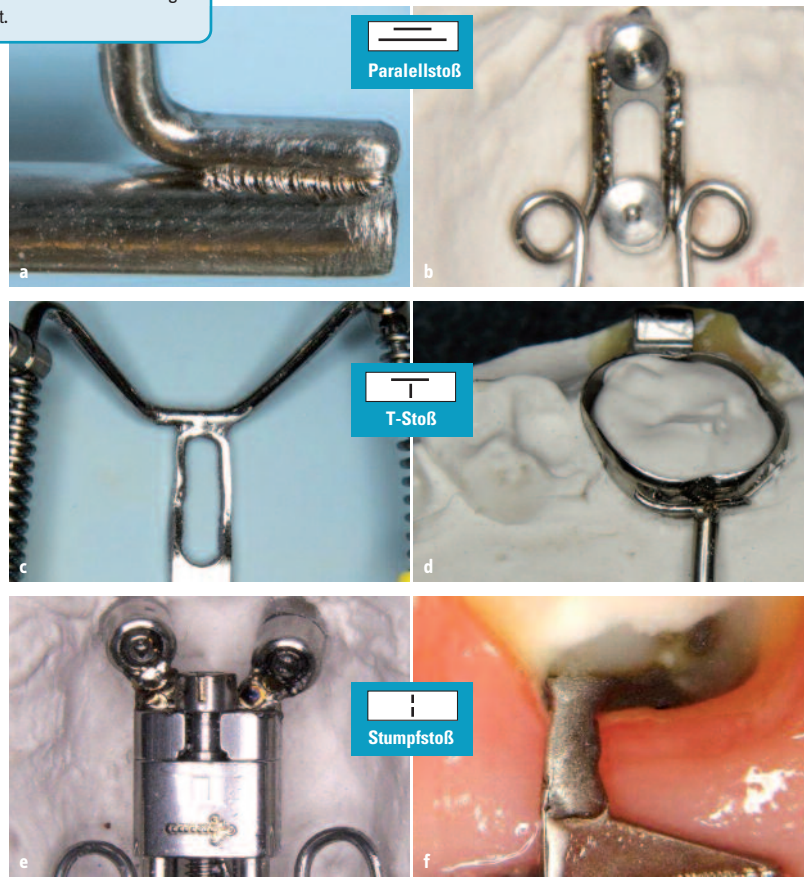
Der Autor arbeitet mit einem Laserstrahlschweißgerät, welches auf einem selbstgefertigten Tisch mit Schubladen steht. Es handelt sich um einen Nd:YAG-Laser mit Stereomikroskop und optisch geschützter Kammer mit Absaugvorrichtung und Schutzgaszuführung. Das Schlüsselkonzept des kieferorthopä-

dischen Laserstrahlschweißens mithilfe des 1.064 nm-Nd:YAG-Lasers ist die besonders hohe Absorption bei Eisen und Stahl (Abb. 1). Betrachtet man die labortechnische Seite, sind grundsätzlich – je nach Anordnung der Fügepartner – drei verschiedene Stoßarten bei den Schweißverbindungen zu unterscheiden: Pa-


rallelstoß, T-Stoß und Stumpfstoß (Abb. 2). Je nach Ausführung der Schweißnaht können drei verschiedene Nahtarten unterschieden werden: Die X-Naht, die I-Naht sowie die Kehlnaht (Abb. 3).

Ein wichtiger Tipp des Autors: Für mechanisch stark belastete Verbindungen sollten bei kieferorthopädischen Metallverbindungen aus Stabilitäts- und fertigungstechnischen Gründen Parallelstoß und X-Naht bevorzugt werden. In Abbildung 4 wird z. B. ein Parallelstoß an einem lingualen Attachment vorbereitet. Der parallele Arm wird hierbei nach Bedarf gekürzt. Wichtig ist es, die Spaltbreite zu reduzieren, da die Spaltüberbrückbarkeit beim Laserstrahlschweißen äußerst gering ist. Auf dem Modell wird auf direktem Weg – on the fly – eine punktförmige Fixierschweißung ausgeführt. Das Werkstück kann dann vom Modell entfernt und noch nachadjustiert werden. Das

**Abb. 2a–f:** Schweißverbindungen: Stoßart.

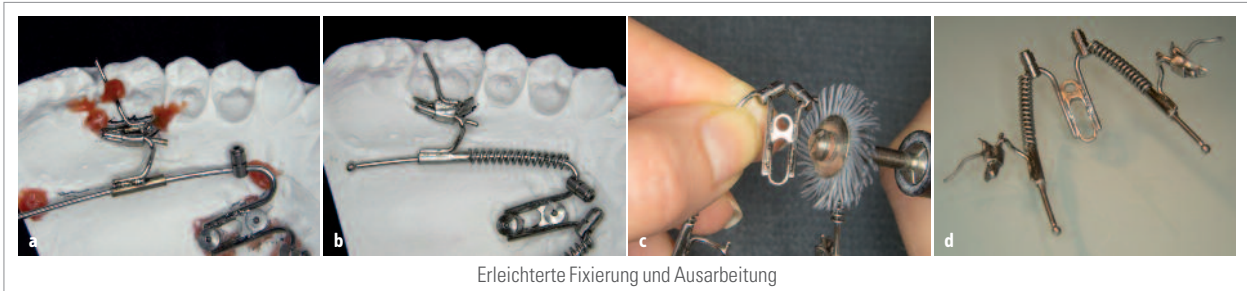

**Abb. 3a–c:** Schweißverbindungen: Nahtform






Abb. 4: Schweißverbindungen: Tipp des Autors: Parallelstoß und X-Naht sind kieferorthopädisch stabil und einfach zu fertigen.



Erleichterte Fixierung und Ausarbeitung

Abb. 5a–d: Rationelle Vor- und Nachbereitung dank Lasertechnik. Präzise und kontrollierte Herstellung komplexer Metallapparaturen.

ist ein überragender Vorteil des Laserstrahlschweißens, bedingt durch die minimale punktförmige Wärmeeinflusszone und die Stabilität der Laserschweißpunkte.


Beidseitig wird anschließend eine raupenförmige Verbindungsschweißung ohne Zusatzmaterial im Sinne einer X-Naht ausgeführt. Aufgrund der millisekundenschnellen Aufheizung bis zum Schmelzpunkt und der Gefahr der Oxidation ist auf eine ausreichende Schutzgasabdeckung zu achten (Abb. 4).

Von unschätzbarem Vorteil ist die rationelle Vor- und Nachbereitung beim Laserstrahlschweißen. Ähnlich wie bei der Herstellung von herausnehmbaren Apparaturen werden die einzelnen Komponenten (Attachments, Schrauben, Federn, Tubes usw.) auf dem Arbeitsmodell positioniert und mit Klebewachs provisorisch fixiert. Eine Fixierung der Metallteile mit hitzebeständiger Einbettmasse oder eine Abdeckung mit Wärmeschutzpaste – wie bei Lötverfahren notwendig – entfällt. Die notwendige Fixierung auf dem Arbeitsmodell ist aufgrund der geringen Wärmeeinflusszone beim Laserstrahlschweißen extrem erleichtert, und hitzeempfindliche Teile wie z. B. Mikroschrauben werden geschont.

Die Schweißstellen bleiben aufgrund der Schutzumhüllung beim Laserstrahlschweißen metallisch sauber und sind nicht oxidiert. Bei der Ausarbeitung brauchen daher nur die leichten Schmauchspuren poliert zu werden (Abb. 5) – eine Angelegenheit von wenigen Sekunden.

Beim kieferorthopädischen Laserstrahlschweißen handelt es sich technisch um ein sogenanntes Mikroschweißen von Kleinteilen von unter 1 mm Dicke und ein Wärmeleitungsschweißen mit geringer Einschweißtiefe. Nachteilig ist daher die geringe Spaltüberbrückbarkeit (Abb. 6). Bei der Einstellpraxis der Prozessparameter kommt es entscheidend auf die Einstellung der Pulsspitzenleistung, der Pulseenergie und der Pulsdauer für den entsprechenden Fokusbereich an. Die Einschweißtiefe hängt von der Pulsintensität ab. Ab einer bestimmten Erhöhung der Pulsintensität kommt es hier zur Perforation des Bandes. Mittels moderner Pulsformung ist es möglich, das entstehende Schmelzbad zu kontrollieren und zu beeinflussen. Ziel des Vorpulses ist es, eine explosionsartige Überhitzung des Schmelzbades zu vermeiden. Durch den abgeflachten Nachpuls wird ein plötzliches Abkühlen verhindert. Damit werden unerwünschte Porenbildung, Heißrisse und Härterisse ausgeschlossen (Abb. 7).

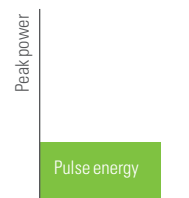
Über eine Fokusaufweitung können die Nahtbreite und Einschweißtiefe gezielt beeinflusst werden. So werden Schweißnähte elegant geglättet, und spitze kieferorthopädische Drahtenden können elegant abgerundet werden. Es folgen ein paar Anregungen zur Laserstrahlschweißtechnik. In Abbildung 8 wurde innerhalb weniger Minuten die Apparatur um eine Auflage und eine Feder ergänzt. Außerdem wurden nach dem Vorbild des Crozat-Gerätes



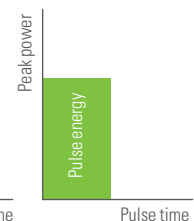
**Mikroschweißen**

- von Flachteilen < 0,5 mm dick
- Durchmesser von Rundteilen < 1 mm

**Heat conducting welding**



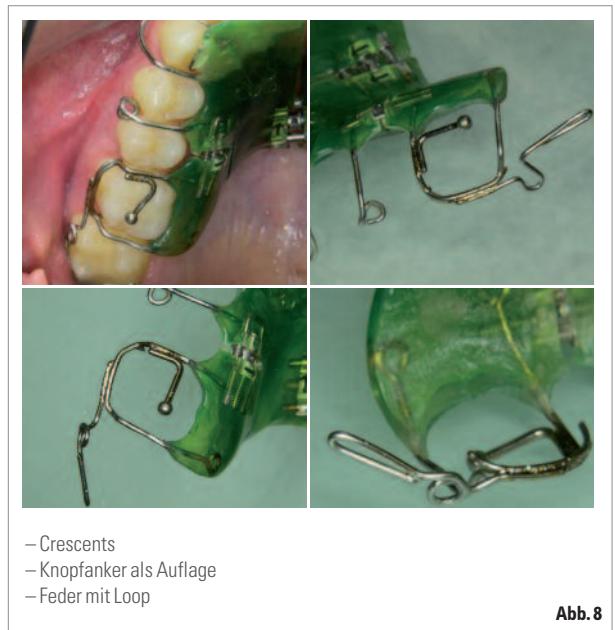

**Keyhole welding**



**Wärmeleitungsschweißen**

- niedrige Pulsspitzenleistungen
- längere Pulse (>15 ms)
- Eindringtiefe ist sehr gering (< Nahtbreite)
- Vorteil: Saubere Schweißnaht
- Nachteil: Geringe Spaltüberbrückbarkeit

Abb. 6: Kieferorthopädisches Laserstrahlschweißen. Technisches Konzept: Mikroschweißen, Wärmeleitungsschweißen.



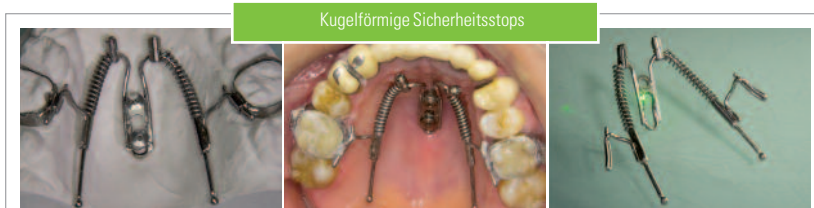**Abb. 7:** Pulsformung für bessere Schweißresultate. – **Abb. 8:** Minutenschnelle Ergänzung einer klassischen Apparatur durch Auflage, Feder, Crescents.

aufgrund niedriger klinischer Kronen Crescents zum verbesserten Halt angelasert. Ein weiteres Beispiel (Abb. 9) zeigt das Anbringen kugelförmiger Sicherheitsstopps an einer BENEFIT-Apparatur zur Vermeidung einer möglichen Aspiration von gelockerten Teilen. In Abbildung 10 wurde eine Plattenapparatur mittels Crescents und okklusaler Hooks aufgewertet. Die Mundöffnung ist beim Tragen der Gummizüge so weniger eingeschränkt.

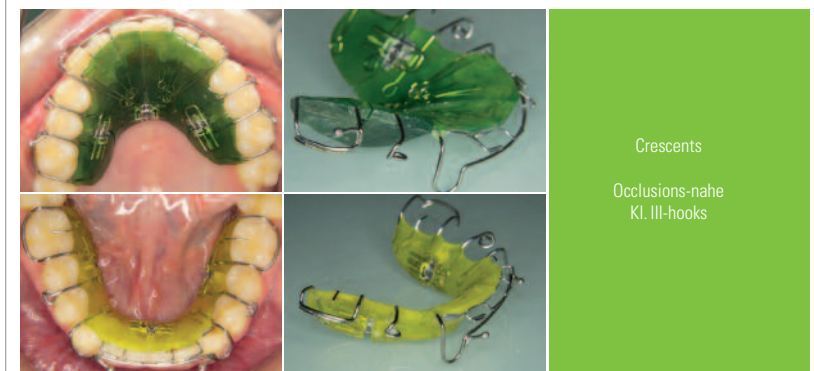
### Zusammenfassung und Diskussion

Der Lasereinsatz in der kieferorthopädischen Klinik ermöglicht eine prozesssichere, instrumentenarme Ausführung von Behandlungen unter dosisreduzierter Anästhesie. Zudem sind durch seinen Einsatz Schmerzreduktion und Biostimulation, Dekontamination und Desinfektion ohne zusätzliche Hilfsmittel sowie ein minimalinvasives, nebenwirkungs-

armes Weich- und Hartgewebemanagement realisierbar. Was die Anwendung von Lasern im Labor betrifft, ermöglicht diese eine rationelle Herstellung und Reparatur mit großer Zeitersparnis; eine korrosionsfeste, biokompatible Füge-technik ohne Lot sowie mechanisch hochbelastbare, filigrane Verbindungen. Des Weiteren gewährleistet der Lasereinsatz eine hohe Präzision sowie einen minimalen Verzug durch geringste Wärmeeinflusszone.



**Abb. 9:** Ergänzung einer BENEFIT-Apparatur durch kugelförmige Sicherheitsstopps.



**Abb. 10:** Aufwertung einer Plattenapparatur mittels Crescents und okklusaler Hooks.

### Kurzvita



Dr. M.Sc. Peter Kleemann  
 [Autoreninfo]

### Adresse

Dr. M.Sc. Peter Kleemann  
 Gemeinschaftspraxis  
 Dr. M.Sc. Peter & Patrick Kleemann  
 Duisburger Str. 84  
 46535 Dinslaken  
 Tel.: 02064 13777  
 info@smartdental.de  
 www.smartdental.de